FACULTE DE MEDECINE DE PARIS

ANNEE 1955

N° 206

THESE

POUR LE

DOCTORAT EN MEDECINE

(DIPLOME D'ETAT)

PAR

AIMÉ, MARIE-THÉRÈSE, ÉLISABETH

Née le 19 Novembre 1920 à Forges de Virargues (Cantal).

Présentée et soutenue publiquement le 1955

RÉSULTATS DU TRAITEMENT DE LA TUBERCULOSE PULMONAIRE PAR L'ASSOCIATION P.A.S (Intraveineux) ET ISONIAZIDE

(TRAVAIL DU SERVICE DU PROFESSEUR DELARUE - HOSPICE PAUL-BROUSSE)

PRESIDENT : Monsieur le Professeur Jacques DELARUE

Roger VEZIN - 48, rue de la Santé - PARIS

FACULTE DE MEDECINE DE PARIS

ANNEE 1955 N°

THESE

POUR LE

DOCTORAT EN MEDECINE

(DIPLOME D'ETAT)

PAR

AIMÉ, MARIE-THÉRÈSE, ELISABETH

Née le 19 Novembre 1920 à Forges de Virargues (Cantal).

Présentée et soutenue publiquement le 1955

RÉSULTATS DU TRAITEMENT DE LA TUBERCULOSE PULMONAIRE PAR L'ASSOCIATION P.A.S (Intraveineux) ET ISONIAZIDE

(TRAVAIL DU SERVICE DU PROFESSEUR DELARUE - HOSPICE PAUL-BROUSSE)

PRESIDENT : Monsieur le Professeur Jacques DELARUE

Roger VEZIN - 48, rue de la Santé - PARIS

R. UNIV.
BIBLIOTHEEK
LEIDEN

1 - 10 - 54

DOYEN HONORAIRE :

M. BAUDOUIN

PROFESSEURS HONORAIRES :

MM. BAUDOUIN, BRINDEAU, CADENAT, CARNOT, CHABROL, CHEVASSU, CHIRAY, CLERC, DELBET, GOUGEROT (H.), GUILLAIN, HARVIER, LAUBRY, LEMAITRE, LEMIERRE, LHERMITTE, LIAN, LOEPER, MARION, MATHIEU, MOCQUOT, MULON, OLIVIER (E.), OMBREDANNE, SANNIE, SEZARY, TANON.

DOYEN — Léon BINET
Membre de l'Institut

ASSESSEUR : — Jean VERNE

PROFESSEURS :

ANATOMIE		MM. CORDIER (G.)
ANATOMIE PATHOLOGIQUE		DELARUE (A.)
BACTERIOLOGIE		GASTINEL (P.)
BIOLOGIE APPLIQUEE A L'EDUCATION PHYSIQUE et AUX SPORTS		CHAILLEY-BERT (P.)
BIOLOGIE MEDICALE		VERNE (J.)
CANCEROLOGIE MEDICALE ET SOCIALE		HUGUENIN (R.)
CARCINOLOGIE		OBERLING (C.)
CHIMIE MEDICALE		JAYLE
CLINIQUES CHIRURGICALES	Hôtel -Dieu	BROCQ (P.)
	Broussais	DE CAUDART D'ALLAINES (F)
	Salpêtrière	MONDOR (H.)
	Cochin	QUENU (J.)
CLINIQUE CHIRURGICALE REPARATRICE ET ORTHOPEDIQUE		MERLE D'AUBIGNE (R.)
CLINIQUE DE CARDIOLOGIE		DONZELOT (E.)
CLINIQUE DE CHIRURGIE INFANTILE ET d'ORTHOPEDIE		FEVRE (M.)
CLINIQUE DE CHIRURGIE PLEURO-PULMONAIRE		MONOD (R.)
CLINIQUE DE LA TUBERCULOSE		BERNARD (E.)
CLINIQUE DE NEURO-CHIRURGIE		PETIT-DUTAILLIS (D.)
CLINIQUE DE PUERICULTURE		LELONG (M.)
CLINIQUE DES MALADIES CUTANEES ET SYPHILITIQUES		DEGOS (R.)
CLINIQUE DES MALADIES DU SANG		CHEVALLIER (P.)
CLINIQUE DES MALADIES DU SYSTEME NERVEUX		ALAJOUANINE (T.)
CLINIQUE DES MALADIES DES ENFANTS		DEBRE (R.)
CLINIQUE DES MALADIES INFECTIEUSES		MOLLARET (P.)
CLINIQUES DES MALADIES MENTALES ET DE L'ENCEPHALE		DELAY (J.)
CLINIQUE GYNECOLOGIQUE		FUNCK-BRENTANO (P.)
CLINIQUES MEDICALES	Hôtel-Dieu	BENARD (H.)
	Bichat	LAROCHE (G.)
	Cochin	MOREAU (R.)
	Broussais	DE GENNES (L.)
CLINIQUE MEDICALE D'HYDRO-CLIMATOLOGIE THERAPEUTIQUE		JUSTIN-BESANCON (L.)
CLINIQUE MEDICALE PROPEDEUTIQUE		PASTEUR VALLERY-RADOT (L.)

CLINIQUE MEDICO-SOCIALE DU DIABETE SUCRE et des MALADIES DE LA NUTRITION		BOULIN (R.)
CLINIQUES OBSTETRICALES	Tarnier	LANTUEJOUL (P.)
	Baudelocque	LEVY-SOLAL (E.)
	Port-Royal	LACOMME (M.)
CLINIQUE OPHTALMOLOGIQUE		VELTER (E.)
CLINIQUE OTO-RHINO-LARYNGOLOGIQUE		AUBIN (A.)
CLINIQUE PHYSIO-PATHOLOGIQUE DES PROBLEMES ALIMENTAIRES (Chaire à titre personnel)		RICHET (C.)
CLINIQUE PSYCHIATRIQUE INFANTILE		HEUYER (C.)
CLINIQUE RHUMATOLOGIQUE ET SOCIALE		COSTE (F.)
CLINIQUE STOMATOLOGIQUE		DECHAUME (M.)
CLINIQUE THERAPEUTIQUE CHIRURGICALE		SENEQUE (J.)
CLINIQUE THERAPEUTIQUE MEDICALE		LEMAIRE (A.)
CLINIQUE UROLOGIQUE		FEY (B.)
EMBRYOLOGIE		GIROUD (A.)
GENETIQUE		LAMY (M.)
HISTOIRE DE LA MEDECINE ET DE LA CHIRURGIE		MOUQUIN (M.)
HISTOLOGIE		CHAMPY (C.)
HYGIENE ET CLINIQUE DE LA PREMIERE ENFANCE		CATHALA (J.)
HYGIENE ET MEDECINE PREVENTIVE		JOANNON (C.)
MEDECINE DU TRAVAIL		DESOILLE (H.)
MEDECINE LEGALE		PIEDELIEVRE (R.)
PARASITOLOGIE ET HISTOIRE NATURELLE MEDICALE		GALLIARD (H.)
PATHOLOGIE CHIRURGICALE		MENEGAUX (G.)
PATHOLOGIE EXOTIQUE		LAVIER (G.)
PATHOLOGIE EXPERIMENTALE ET COMPAREE		LENEGRE (J.)
PATHOLOGIE HUMORALE ET IMMUNOLOGIE EXPERIMENTALE (Chaire à titre personnel)		MERKLEN (F.-P.)
PATHOLOGIE MEDICALE		BARIETY (M.)
PATHOLOGIE ET THERAPEUTIQUE GENERALES		GARCIN (J.)
PEDIATRIE SOCIALE		MARIE (J.)
PHARMACOLOGIE ET MATIERE MEDICALE		HAZARD (R.)
PHYSICO-CHIMIE MEDICALE (Chaire à titre personnel)		DOGNON (A.)
PHYSIOLOGIE		BINET (L.)
PHYSIQUE MEDICALE		STROHL (A.)
RADIOLOGIE MEDICALE		DESGREZ (H.)
TECHNIQUE CHIRURGICALE		MOULONGUET (P.)
THERAPEUTIQUE		TURPIN (R.)

II.- PROFESSEURS SANS CHAIRE, MAITRES DE CONFERENCE-AGREGES ET AGREGES

ANATOMIE	MM. (DEBEYRE (J.)	DERMATO-SYPHILIGRAPHIE	(DUPERRAT (F.)
	(DELMAS (A.)	HISTOLOGIE	(BULLIARD (H.)
	Pr.s.ch.		(Pr.s.ch.
ANATOMIE PATHOLOGIQUE	(N...		(COUJARD (R.)
	(GAUTHIER-VILLARS		(N...
	(Melle P. Pr.s.ch.	HYDROLOGIE	(DEBRAY (C.)
	(BUSSER (F.)	HYGIENE	(BOYER (J.)
	(COUYCOU (C.)		(DEPARIS (M.)
BACTERIOLOGIE	(FASQUELLE (R.)	MEDECINE LEGALE et	(DEROBERT (L.)
	(NEVOT (A.)	DU TRAVAIL	(GAULTIER (M.)
BIOLOGIE MEDICALE	(BOURLIERE (F.)		(HADENGUE (A.)
CHIMIE MEDICALE	(ETTORI (J.)	NEUROCHIRURGIE	(DAVID (M.)
	(Pr.s.ch.	NEUROLOGIE	(SEZE (S. de)
	(JAYLE (M.F.)	OBSTETRIQUE	(GRASSET (J.)
	(Pr.s.ch.		(LEPAGE (F.)
	(SHAPIRA (C.)		(MAYER (M.)

OBSTETRIQUE (Suite)
(MERGER (R.)
(MORIN (P.)
(RAVINA (J.)
(VARANGOT (J.)

OPHTALMOLOGIE
(OFFRET (G.)
(DESVIGNES (P.)

ORTHOPEDIE
(JUDET (R.)

OTO-RHINO-LARYNGOLOGIE
(HALPHEN (E.)
(Pr.s.ch.
(AUBRY (M.)
(MADURO (R.)

PARASITOLOGIE
(BRUMPT (L.)
(CHABAUD (A.)

PATHOLOGIE CHIRURGICALE
(ABOULKER (P.)
(BAUMANN (J.)
(GOSSET (J.)
(HUGUIER (J.)
(LAURENCE (G.)
(LEGER (L.)
(LORTAT-JACOB (J.)
(OLIVIER (Cl.)
(PADOVANI (P.)
(POILLEUX (M.)
(ROUX (M.)
(RUDLER (J.C.)
(VERNE (J.M.)

PATHOLOGIE EXPERIMENTALE
(N...

PATHOLOGIE MEDICALE
(BERNARD (J.)
(BOUDIN (G.)
(CASTAIGNE (P.)
(CONTE (M.)
(DECOURT (J.)
(DOMART (A.)
(DREYFUS (Gilbert)
(FAUVERT (R.)
(HAMBURGER (J.)
(KOURILSKY (R.)
(LAMOTTE (M.)
(LAROCHE (C.)
(MILLIEZ (P.)

PATHOLOGIE MEDICALE Suite
(PEQUIGNOT (H.)
(PERRAULT (M.)
(RAMBERT (P.)
(THIEFFRY (St.)
(TURIAF (J.)

PEDIATRIE
(LAPLANE (R.)
(N...

PHARMACOLOGIE
(LEVY Melle J.
(Pr.s.ch.
(CHEYMOL (J.H.)
(Pr.s.ch.

PHYSIOLOGIE
(BARGETON (D.)
(Pr.s.ch.
(PARROT (J.L.)

PHYSIQUE MEDICALE
(DJOURNO (A.)
(Pr.s.ch.
(GOUGEROT (L.)

PNEUMO-PHTISIOLOGIE
(KREIS (B.)

PSYCHIATRIE
(BARUK (H.)

PSYCHIATRIE INFANTILE
(MICHAUX (L.)

STOMATOLOGIE
(CERNEA (P.)
(CHAPUT (Mme A.)

THERAPEUTIQUE
(PERRAULT
(chargé de
(l'enseignement)

UROLOGIE
(KUSS (R.)

III.- PROFESSEURS HONORAIRES ET AGREGES RAPPELES A L'EXERCICE POUR LE SERVICE DES EXAMENS

MM. BRINDEAU (A.) (Obstétrique) CATELLIER (J.) (Clinique chirurgicale)

LE LORIER (V.) (Obstétrique) VAUDESCAL (R.) (Obstétrique)

IV.- PROFESSEURS SANS CHAIRE ET AGREGES CHARGES DE COURS DE CLINIQUE ANNEXE

à titre permanent

Clinique Chirurgicale	MM. AMELINE (A.) PATEL (J.) SICARD (A.)	Clinique obstétricale	EGALLE (G.)
		Clinique ophtalmologique	RENARD (G.)
Clinique Médicale	BROUET (G.) CACHERA (R.) HAGUENEAU (M.) Pr.s.ch. MARCHAL (G.) SOULIE (E.)	Clinique urologique	COUVELAIRE (R.)

Secrétaire Général de la Faculté	MM. MOREL (J.)
Secrétaire	Melle CHAINTREUIL (G.)
Conservateur chargé de la direction	Docteur HAHN (A.)
Conservateur	Melle GOICHON
Bibliothécaires	Melles DUMAITRE (P.) LE NOIR (G.) METIN (F.) QUIEVREUX (E.)

Par délibération en date du 9 décembre 1798, l'Ecole a arrêté que les opinions émises dans les dissertations qui lui seront présentées, doivent être considérées comme propres à leurs auteurs et qu'elle n'entend leur donner aucune approbation ni improbation.

A MES PARENTS

A TOUS MES AMIS

A Monsieur le Professeur Jacques D E L A R U E,

Chevalier de la Légion d'Honneur

PROFESSEUR D'ANATOMIE PATHOLOGIQUE A LA FACULTE DE MEDECINE,

Médecin en Chef de l'Hospice PAUL BROUSSE,

Qui nous inspira le sujet de cette thèse,

Et nous fit le grand honneur d'en accepter

la présidence ,

EN TEMOIGNAGE DE NOTRE RESPECTUEUSE GRATITUDE

A Monsieur le Docteur René D E P I E R R E,

MEDECIN DE L'HOPITAL PAUL BROUSSE

EN REMERCIEMENT DE SES CONSEILS JUDICIEUX

A MONSIEUR LE DOCTEUR Jacques POINTILLART ,

Médecin-Assistant de l'Hospice Paul BROUSSE,

Qui, tout au long de l'élaboration de cette thèse, nous prodigua avec patience ses conseils qui nous furent si précieux,

Qu'il veuille bien trouver ici l'expression de notre profonde reconnaissance et nos remerciements les plus vifs.

RÉSULTATS DU TRAITEMENT DE LA TUBERCULOSE PULMONAIRE PAR L'ASSOCIATION P.A.S (INTRAVEINEUX) ET ISONIAZIDE

(TRAVAIL DU SERVICE DU PROFESSEUR DELARUE - HOSPICE PAUL-BROUSSE)

Associant 2 antibiotiques majeurs, I.N.H. et P.A.S. intraveineux - à l'exclusion de la Streptomycine - ce traitement antibacillaire double a été appliqué depuis Septembre 1952 de façon presque systématique chez tous l les malades hospitalisés dans le service et porteurs de lésions évolutives de tuberculose pulmonaire, à l'exception toutefois des sujets présentant des signes généraux et fonctionnels très intenses ou porteurs de lésions infiltrantes diffuses à type miliaire. Sans sous estimer la remarquable régression des signes cliniques chez les tuberculeux traités par l' I.N.H., sans méconnaître son action rapide sur les lésions diffuses, bien mises en relief par les remarquables observations de MM. DUROUX et RAVINA, dans tous les cas où un pronostic vital immédiat pouvait être en jeu, nous ne nous sommes pas cru autorisés à priver nos malades de l'antibiotique considéré comme le plus fidèle, la Streptomycine, et nous les avons fait bénéficier du traitement triple associé : STREPTOMYCINE

P. A. S.

I. N. H.

Universellement adoptés, P.A.S. et I.N.H. occupent, à l'heure actuelle, une place de premier ordre dans l'arsenal thérapeutique antituberculeux. L'histoire de leur découverte est connue de tous, et nous nous limiterons à citer quelques-uns des nombreux chercheurs et cliniciens qui ont eu le mérite de mettre en évidence les propriétés bactériostatiques de ces corps vis-à-vis du Bacille de Koch, d'en codifier la posologie, la voie d'introduction.

LE P.A.S.

C'est en Décembre 1943 qu'un biochimiste suédois, LEHMAN, fit paraître une première publication concernant les dérivés de l'Acide Benzoïque et son action sur le métabolisme du B.K. Les premières utilisations phtisiothérapiques en furent locales, puis il fut employé " per os ". Mais une nette discordance ne tarda pas à s'élever entre les résultats du laboratoire et ceux de la clinique.

L'activité bactériostatique de ce médicament constatée " in vitro " au laboratoire pouvait permettre les plus grands espoirs. L'inhibition de la croissance du B.K. était obtenue par des concentrations de 1 à 10 microgrammes au cm3.

Dans les services de tuberculeux, les applications thérapeutiques ne donnaient que des résultats médiocres, le P.A.S. s'avérant comme un médicament peu efficace, d'autant moins efficace que les doses ingérées étaient plus faibles. Cette efficacité en fonction de la posologie a été bien mise en évidence dans la thèse de M. JUBERT où il fait apparaître comme insuffisantes et donnant des résultats médiocres, les doses courantes (inférieures à 20 g par jour).

Pour des doses plus élevées, les résultats sont supérieurs, enfin pour quelques doses accidentellement élevées, ils sont surprenants. Mais les fortes doses sont souvent mal tolérées et la posologie, si l'on utilise la voie orale, est limitée par une tolérance digestive très variable d'ailleurs suivant les sujets.

M. GUILLOT signale dans sa thèse que pour des doses quotidiennes de 20 g, 1 malade sur 3 présente des troubles gastro-intestinaux nécessitant l'abandon du traitement.

Dès 1948, M. PARAF avait d'ailleurs signalé en même temps que l'intolérance digestive l'inégalité d'absorption du P.A.S. réalisant d'inégales et d'insuffisantes concentrations sanguines si l'on utilise la voie orale.

Dans une étude sur les formes cavitaires, il insiste sur la nécessité d'obtenir " un taux de P.A.S.-Hémie suffisant pendant un temps suffisant ". Ce taux de P.A.S.-Hémie plus élevé est réalisable si l'on emprunte la voie veineuse, mais il ne se maintient que pendant un temps très court, à cause de son faible volume moléculaire le P.A.S. s'élimine très rapidement.

Avec les travaux de MM. PARAF et ZIVIY, un nouveau point est acquis : supériorité de la voie veineuse, mais nécessité de perfusions lentes. En utilisant cette nouvelle méthode, la question d'intolérance digestive semble résolue. M. le Professeur PIECHAUD nous en donne l'explication : " Cette meilleure tolérance du P.A.S. intraveineux est simplement dûe au fait que l'inondation du foie par le P.A.S. dans les perfusions est lente, progressive et partielle, alors qu'au contraire, le P.A.S. administré per os passe de façon massive et brutale dans ce viscère ".

Mais en revanche, de nouvelles difficultés apparaissent : sclérose des parois veineuses en contact prolongé avec un dérivé salicylé;

- chocs en fin de perfusion, secondaires à la formation de dérivés d'oxydation du P.A.S. ;
- difficultés d'ordre technique que M. PARAF et ses collaborateurs, encouragés par des résultats cliniques satisfaisants s'appliqueront à surmonter ;

et nous devons citer les travaux de MM. DOURY et BORY aboutissant à la mise au point d'un soluté stable de P.A.S. contenant 16 g pour 500 cm3 ,

apyrogène n'attaquant que très peu l'épithélium veineux, la perfusion quotidienne réalisée en 2 heures 30 à 3 heures de ce soluté permettant d'obtenir un taux de P.A.S. - Hémie très élevé et très durable, dépassant 300 mg par litre en fin de perfusion et se maintenant à 30 mg 16 heures après la perfusion. C'est cette concentration sanguine plus élevée pendant un temps plus long qui va permettre un apport considérable de P.A.S. au niveau même des lésions tuberculeuses.

L'ISONIAZIDE

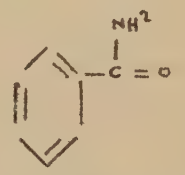

La formule chimique très simple : sa synthèse fut réalisée pour la première fois en 1912 par des chimistes autrichiens, MEYER et NALLY. Mais, pour qu'un essai thérapeutique expérimental vienne compléter ces travaux, il faut attendre les recherches d'un auteur français, M. CHORINE, qui en 1945 à l'Institut Pasteur de Paris découvrant " l'action spécifique des dérivés de l'acide iso - nicotinique sur les bacilles du genre mycobactérium " oriente l'attention des chercheurs vers " une série thérapeutique nouvelle ".

Ces expériences sont reprises, confirmées, et de nombreux travaux poursuivis dans la même voie vont aboutir à la découverte par des biologistes américains de " l'activité antituberculeuse de 2 dérivés de l'acide iso-nicotinique, d'une part son hydrazide ou isoniazide ou RIMIFON, d'autre part son iso-propyl-hydrazide ou MARSILID ", activité bien mise en évidence au laboratoire tout spécialement par les travaux de MM. GRUNBERT et LEIWART.

C'est encore à des phtisiologues américains, MM. SELIKOFF et ROBITZEK que nous devons les premières expérimentations en clinique humaine et leurs premières publications viennent confirmer l'efficacité de ces nouvelles drogues antituberculeuses. Ces expériences sont reprises dans le monde entier.

En France pour la première fois à la séance du 10 Mai 1952 de la Société Française de la Tuberculose, M. MORIN, Médecin-chef du sanatorium de Leysin, rapporte 93 observations concernant des cas de tuberculose cavitaire traités par le RIMIFON. L'action sur les signes généraux et fonctionnels est indéniable :

53 % des malades bacillifères ont vu rapidement leur bacilloscopie devenir négative.

Au point de vue radiologique, les résultats sont moins évidents et assez inégaux, mais déjà, on signale " la diminution de l'épaisseur des parois cavitaires ".

Depuis cette date, les publications ont été fort nombreuses; parmi les plus intéressantes, citons celles de MM. GEISSBERGER (M.) et POINTILLAR (J.)

Elle concerne 60 malades traités pendant au moins 2 mois et a le mérite d'être l'une des première à insister sur " le caractère capricieux " du médicament, capable de donner " des miracles inespérés, des échecs inattendus " -
Le rapport présenté par Mlle LOTTE à la séance de la tuberculose du 8 Novembre 1952, établi sur 414 observations de malades adultes traités dans le centre phtisiologique de Paris - celui de M. VERAN portant sur un groupe de 100 malades.

De l'ensemble de ces publications vont se dégager les principales caractéristiques de ce nouveau médicament :

- Activité antituberculeuse
- Bonne tolérance
- Diffusion rapide
- Apparition de résistances.

Activité antituberculeuse très forte

Elle est indéniable, mais parfois inconstante; l'action est remarquable sur les troubles de l'état général; fièvre, asthénie, anorexie disparaissent rapidement dans les 2/3 des cas; sur les symptomes fonctionnels : toux et expectoration regressent dans la moitié des cas.

La bacilloscopie se négative 3 fois sur 4 si la lésion est récente, mais seulement 1 fois sur 3 chez les anciens malades.

Radiologiquement, les lésions sont " d'autant plus améliorées qu'elles sont jeunes et limitées ".

Bonne tolérance

A la dose de 5 mg par Kg de poids, la tolérance est bonne.
A côté de quelques troubles d'ordre neurovégétatif sans gravité, on signale quelques cas d'intolérance digestive, quelques accidents neurologiques plus sérieux ayant nécessité l'abandon du traitement.

Diffusion rapide

Après absorption par voie buccale, la diffusion dans l'organisme est rapide en raison du faible volume moléculaire, elle se fait facilement même dans les tissus mal vascularisés, et aux doses habituelles, on obtient une concentration sanguine oscillant entre 1 γ 8 et 2 γ 2 au cm3.

L'excrétion se fait par voie urinaire, elle est rapide et totale, nécessitant le fractionnement des doses.

Apparition de résistance acquise

L'apparition de résistance acquise du Bacille tuberculeux à l'I.N.H. a été observée " in vitro " au laboratoire et bien mise en évidence par les travaux de M. RIST (N.) Se traduisant en clinique par une rechute aux environs du 3 è mois, elle est presque fatale si le médicament est employé seul; c'est par des associations médicamenteuses que l'on espère pouvoir l'éviter ou la retarder.

La triple association : Streptomycine
I. N. H.
P. A. S.

a été largement expérimentée par M. ETIENNE BERNARD; les résultats obtenus ont été étudiés comparativement avec ceux du traitement par l'I.N.H. seul. Si au 3 è mois ils sont comparables du point de vue clinique, bactériologique et radiologique, " il y a par contre une discordance très nette en ce qui concerne la résistance aux germes au cours et à la fin du traitement ". Avec l'I.N.H. seul, la résistance au bout de 3 mois est survenue dans 80 % des cas; ce taux s'abaisse à 15 % si l'I.N.H. a été associé à la STREPTOMYCINE et au P.A.S.

De cette étude comparative, il ressort que l'I.N.H. ne doit pas être employé seul, mais est-il nécessaire d'y associer 2 antibiotiques majeurs ? " Nous ne saurions affirmer que la réduction du risque de résistance est plus grande avec l'association de 3 antibiotiques qu'avec l'association de deux ".

En fin de son exposé, M. ETIENNE BERNARD nous fait donc entrevoir un nouveau problème :

Le choix de la meilleure association.

Le couple : P. A. S. (I.V.)
I. N. H. nous est apparu spécialement intéressant et ceci, à un triple point de vue :

- Synergie d'action
- Empêchement des résistances
- Mise en réserve de la STREPTOMYCINE.

Cette synergie d'action a été étudiée au Laboratoire.

Les recherches faites " in vitro ", par Mme AÏTOFF sont en faveur d'une synergie très nette et très importante. Pour M. COLESTOS, cette synergie entre P.A.S. et I.N.H. existe, mais elle serait inférieure à celle du couple STREPTOMYCINE - P.A.S. et se manifesterait surtout en milieu liquide. Ces variations de résultats en fonction du milieu de culture mettent l'accent sur le caractère bien théorique de ces recherches s'effectuant dans des conditions trop éloignées de la clinique.

Les expériences de MM. CERNEZ - RIEUX pratiquées sur le cobaye tendent elles aussi à démontrer une synergie d'action avec potentialisation.

Beaucoup plus important qu'une assez hypothétique synergie d'action nous apparaît le phénomène d'empêchement des résistances.

En France, au laboratoire, c'est M. RIST (N.) qui a signalé le premier la lenteur d'apparition de l' I.N.H. - résistance, si dans un milieu de culture liquide ou homogène, on adjoint à l'I.N.H. une petite quantité de P.A.S.

En clinique, M. COLESTOS a étudié l'évolution de la résistance dans l'expectoration de 6 tuberculeux traités par l'association P.A.S. - I.N.H. Après 5 mois de traitement, il n'a pas été observé un seul cas de résistance.

S'agit-il d'une protection réciproque ? Connaissant la rareté et la lenteur d'apparition de la P.A.S. - résistance (pas un seul cas de résistance acquise après un traitement de 3 à 4 mois aux perfusions de P.A.S. si nous nous en rapportons à la thèse de M. GUILLOT) il nous apparaît logique d'attribuer au P.A.S. un rôle dans l'empêchement de l'I.N.H. - résistance, permettant aussi de traiter plus longtemps avec un antibiotique puissant et resté efficace.

Enfin, le troisième avantage, le plus important peut-être, la mise en réserve de la STREPTOMYCINE.

Dans une affection essentiellement chronique, et de pronostic difficilement prévisible, il nous apparaît essentiel de ménager l'avenir, de conserver en vue d'une éventuelle poussée évolutive ou d'une intervention chirurgicale complémentaire l'antibiotique le plus fidèle reconnu à l'heure actuelle comme le plus surement efficace, s'il s'agit d'un premier traitement, et souvent capable de donner encore de bons résultats chez des sujets n'en ayant reçu que de faibles doses. Expérimentés dans différents services, les résultats de ce traitement ont déjà fait l'objet de quelques publications, nous citerons celle de M. JARNIOU :

Sur un premier groupe de 15 malades :

9 excellents résultats avec un nettoyage radiologique total

6 bons avec une amélioration radiologique partielle.

Sur un second groupe plus important - 56 malades -

29 guérisons totales, soit 51,78 %

25 bons résultats , soit 44,60 %

2 résultats médiocres , soit 2,75 %

Ces chiffres sont éloquents. Les résultats supérieurs à ceux des statistiques du traitement triple associé parlent donc en faveur d'une synergie d'action des 2 médicaments.

A notre tour, nous allons rapporter 74 observations, elles proviennent toutes du centre de pneumo-phtisiologie de l'Hôpital PAUL BROUSSE; et nous tenons à remercier ici M. le Professeur DELARUE, M. le Docteur DEPIERRE et M. le Docteur POINTILLART qui ont bien voulu mettre à notre disposition les dossiers de leur service.

Ces observations concernent des sujets atteints de lésions pulmonaires les plus diverses, tant du point de vue ancienneté qu'étendue, distribution topographique qu'allure évolutive. Nous nous sommes efforcés, en groupant les cas semblables, d'établir une classification afin de mieux apprécier les résultats thérapeutiques obtenus en fonction de l'aspect lésionnel.

Nous présenterons successivement :

Les cas récents et les cas anciens

LES CAS RECENTS :

se rapportent à des lésions résultant d'une première atteinte de la maladie et évoluant depuis moins d'un an. Il nous est apparu intéressant de séparer les formes à foyers nodulaires bien limités des formes à types d'infiltrations plus diffuses et excavées ou très suspectes d'excavation.

LES CAS ANCIENS :

ont été groupés suivant l'allure évolutive. Nous présenterons d'abord les formes restées unilatérales, en dépit de poussées plus ou moins nombreuses et anciennes, puis les formes bilatérales, parmi lesquelles nous avons pu individualiser quelques formes à évolution cranio-caudale bien typiques.

Nous avons d'autre part distingué " des rechutes récentes " formes anciennes, avec des lésions initiales bien stabilisées et présentant une nouvelle poussée évolutive depuis moins d'un an, et des lésions anciennes, où l'évolution se poursuit sans rémission franche depuis plus d'un an. Mais nous devons signaler que dans certains cas et tout spécialement dans les formes à évolution cranio-caudale cette distinction " rechute récente " et " lésion ancienne " nous apparaît fort délicate à apprécier et peut présenter un caractère assez arbitraire.

MODALITES DU TRAITEMENT

Le P.A.S. , utilisé sous forme de soluté stabilisé en solution isotonique a été perfusé par voie veineuse. Contenant 15 g de P.A.S., ces perfusions ont été pratiquées chaque jour en 2 à 3 heures (sauf dans 1 cas obs. N° 41 où les perfusions ont été données 1 jour sur 2).

L ' I.N.H. a été administré " per os " à la dose quotidienne de 5 mg pour Kg de poids. Signalons cependant que quelques malades ont reçu l'I.N.H. par voie veineuse, à la dose quotidienne de 250 mg, suivant la technique des perfusions mixtes,
obs. N° 25 - 42 - 73 . Elles ont été pratiquées sans incidents, mais en nombre trop restreint pour nous permettre d'établir une comparaison, de mettre en évidence les avantages de la voie orale et ceux de la voie veineuse. A ces perfusions, étaient d'ailleurs associées de petites doses d'I.N.H. per os, administrées chaque soir dans le but de maintenir la concentration nocturne.

Dans quelques cas, obs. N° 41 et N° 48., nous avons jugé bon d'adjoindre une thérapeutique locale sous forme d'Aérosols de ces mêmes antibiotiques.

Quant à la durée du traitement, elle varie entre 2 et 6 mois (sauf quelques cas 1 mois ½) . Les courts traitements ont été interrompus pour diverses raisons :

le plus souvent, départ en sana, obs. N° 9

quelquefois indocilité du malade,

- il faut signaler quelques cas d'intolérance, obs. N° 21 - 30
- et aussi quelques cas d'échecs, obs. N° 7 - 43

Après 1 mois ½ de traitement, reprise de la streptomycine sur la constatation d'une aggravation radiologique.

CAS RÉCENTS

FORMES A FOYERS NODULAIRES BIEN LIMITES : 7 cas

(Les lésions résultent d'une première atteinte tuberculeuse et évoluent depuis moins d'un an)

Elles sont unilatérales (Obs. N° 1 et 2)

bilatérales, avec atteinte d'un sommet et dissémination centro-latérales en écharpe (Obs. N°3)

avec atteinte des deux sommets

(Obs. N° 4, 5 et 6)

FORMES AVEC PARTICIPATION PLEURALE & REACTION LIQUIDIENNE

Observations N° 28 - 29 - 30

(Les lésions pulmonaires sont diffuses, excavées ou très suspectes d'excavation)

LESIONS A TYPE D'INFILTRATIONS PLUS DIFFUSES, EXCAVEES OU TRES SUSPECTES D'EXCAVATION (20 cas)

1.- FORMES UNILATERALES (14 cas)

(très récentes dans leur ensemble, souvent moins de 6 mois d'évolution)

Obs. N° 8, 9, 10, 11, 12, 13, 14, 15, 16, 17, 18, 19, 20, 21.

2.- FORMES BILATERALES (6 cas)

Obs. N° 22, 23, 24, 25, 26, 27.

(d'évolution un peu plus ancienne que les précédentes)

Spécialement en ce qui concerne les deux dernières observations, signalons que quelquques malades (Obs. N°23 - 26 - 27 - 28) ont fait l'objet d'un premier traitement aux antibiotiques avant l'hospitalisation, donc avant l'application du traitement double associé. Mais toutes les lésions résultent d'une première atteinte tuberculeuse évoluant sans rémission franche).

OBSERVATION 1 (2273)

- Mlle S., Monique, 14 ans :

jeune malade en contact avec une mère tuberculeuse et suivie depuis son enfance.

1950 : virage cuti; court et léger épisode grippal, pas d'anomalies radiologiques.

Novembre 1952 : apparition d'une opacité nodulaire sous-claviculaire externe du sommet droit; repos et surveillance radiologique.

Septembre 1953 : l'image radiologique jusque là stable semble se modifier; hospitalisation le 15 Septembre 1953.

- Bon état général

- Bacilloscopie négative dans le liquide de tubage.

A la radio : infiltrat non homogène assez externe du sommet droit.

Après 4 mois ½ de traitement associé :

- persistance du bon état général
- Bacilloscopie négative
- A la radio : regression de l'étendue de l'image, aspect plus contrasté.

Revue 9 mois après arrêt du traitement :

- l'image radiologique est inchangée,

Nous considérons qu'il y a ici :

1°.- " une amélioration radiologique limitée "

2°.- " un maintien des résultats acquis " 9 mois après arrêt du traitement.

OBSERVATION 2 (2007)

- M. B., Roger, 38 ans

Mai 1953 : image thoracique normale en scopie

Janvier 1954 : opacité sous-claviculaire droite, découverte lors d'un examen systématique.

- Hospitalisation le 12 Avril 1954 :

- Bon état général

- Bacilloscopie négative dans le liquide de tubage

- Radio : à gauche : image pulmonaire normale

  à droite : opacité sous-claviculaire d'aspect non homogène assez étendue, mais non excavée.

- Soumis au traitement double associé

- 1 mois à l'hôpital, ensuite 2 mois à son domicile; au terme de ces 3 mois, on contaste :

- un bon état général : mais le malade signale des brulures épigastriques survenant pendant la durée de la perfusion

- une bacilloscopie négative

- à la radio : une importante amélioration, l'opacité sous-claviculaire a diminué de plus de moitié.

- Conclusion : " Bon résultat radiologique ".

OBSERVATION 3 (2475)

- Mlle B., Janine, 21 ans

  Janvier 1953 : cuti-réaction (-)

  Juin 1953 : cuti-réaction (+)

  et on signale une anomalie radiologique.

- Hospitalisation le 13 Juillet 1953 :

- Bon état général

- Bacilloscopie négative

- à la radio : à droite : infiltrat sus et intra-claviculaire d'aspect non homogène, mais pas d'excavation

  à gauche : de fines images réticulo-nodulaires se projettant dans la région du hile.

- après 2 mois ½ de traitement, quitte le service et refuse son placement en sana :

- Bon état général
- Bacilloscopie négative
- à la radio : du côté droit : régression notable de l'infiltrat

  du côté gauche: une image normale; les images réticulo-nodulaires ont disparu.

Revue après 4 mois de repos à son domicile et sans traitement :

- l'image radiologique est inchangée,
- mais pour la première fois, on découvre une bacilloscopie positive.

Conclusions : " Amélioration radiologique limitée "

" Echec bactériologique "

OBSERVATION 4 (2371)

- M. C., Daniel; 17 ans.

1952 : pleurite

Janvier 1953 : nodules bi-apicaux
Repos en prévent.

Hospitalisation le 24 Septembre 1953 :

- Bon état général
- Bacilloscopie négative

à la radio : nodules bilatéraux siégeant de 7 à 9 cm du plan dorsal et se projettant dans les lésions sous-claviculaires droites et axillaires gauches.

- Après 2 mois de traitement :

- Excellent état général (a grossi de 1 Kg 500)
- Bacilloscopie négative

à la radio : du côté droit : nettoyage presque complet,

à gauche : l'amélioration est indiscutable, mais moins importante.

Conclusion : " Bon résultat radiologique d'un court traitement de 2 mois ".

OBSERVATION 5 (2474)

- M. D., Jean , 43 ans.

Sans antécédent pulmonaire

Juin 1953 : déficience état général, amaigrissement.

Hospitalisation le 8 Juillet 1953 :

- Mauvais état général — Temp. à 37°,5 - 38°
  V. S. à 10 - 18 - 53
  sueurs nocturnes
  toux sèche

- Bacilloscopie négative

- à la radio : à droite, série de nodules confluences, axillaires et retro-claviculaires, siégeant à 9 cm du plan dorsal
  pas d'excavation

  à gauche, les lésions sont plus discrètes, on distingue de petites opacités retro-claviculaires.

- le traitement double associé est entrepris.

- à la fin du 1er mois
  reprise de l'état général : — Temp. normale
  V.S. 5 - 13 - 69
  ne tousse plus
  a grossi de 3 Kg

- après 3 mois :

- Bon état général

- Bacilloscopie négative

- à la radio : du côté droit : nettoyage partiel

  du côté gauche : nettoyage total.

- Conclusion : " Très bon et très rapide résultat sur les signes généraux et fonctionnels; amélioration radiologique limitée ".

OBSERVATION 6 (2532)

- M. C., Robert , 27 ans.

Juillet 1953 : Anomalie radiologique,
découverte lors d'un examen systématique.

- Repos; traité à son domicile pendant 1 mois par I.N.H. per os et P.A.S. per os.

Hospitalisation le 2 Août 1953.

- Bon état général
- Bacilloscopie négative

à la radio : opacité non homogène bi-apicales, mais à prédominance droite.
Des tomos précisent que les lésions siègent de 9 à 13 cm du plan dorsal, mais qu'il n'y a pas d'excavation.

- On continue l'I.N.H. per os que l'on associe à du P.A.S. (I.V.)
- Après 2 mois :
- Bon état général
- Bacilloscopie négative

à la radio : nettoyage partiel, mais bilatéral.

- Après 3 mois ½ de repos sans traitement :

Image radiologique inchangée, - Amélioration radiologique limitée.

- Conclusion : " un maintien des résultats acquis 3 mois ½ après arrêt du traitement"

OBSERVATION 7 (2811)

- M. F., Claude, 19 ans.

Avril 1953 : primo-infection simple
Juillet 53 : épisode grippal;
infiltrat sous-claviculaire droit.
Bacilloscopie positive.

Hospitalisation le 4 Février 1954 :

- Assez bon état général

- Bacilloscopie négative

à la radio : dissémination bilatérale de micronodules dans les régions apicales et axillaires.

- A son entrée, reçoit pendant 10 jours STREPTOMYCINE et I.N.H., puis il est mis au traitement double associé.

- Après 1 mois ½ :

- Bon état général

- Bacilloscopie négative

à la radio : aspect inchangé des lésions pulmonaires;
de plus à droite survenue d'une réaction pleurale.

- Reprise de la STREPTOMYCINE

- Nous considérons ce cas comme un " Echec radiologique "

OBSERVATION 8 (2450)

- M. G., Marc, 25 ans :

sans antécédents pulmonaires - découvert lors d'un examen systématique.

Hospitalisation le 21 Juin 1953 ;

- Bon état général
- Bacilloscopie négative

à la radio : à gauche : une image normale,

à droite : une cavité interoleido-hilaire bien visible à 9 cm du plan dorsal et un important essaimmage nodulaire se projettant dans la partie moyenne du champ pulmonaire. La persistance d'adenopathie hilaire traduit la proximité de la primo-infection.

Après 3 mois ½ de traitement :

- Bon état général (a grossi de 6 Kg 500)
- Bacilloscopie négative
- à la radio : la caverne ainsi que les nodules sous-jacentes ont disparu.

Conclusion : " Très bon résultat radiologique ".

OBSERVATION 9 (2534)

- M. D., Louis, 31 ans.

Sans antécédents pulmonaires - dépistage lors d'un examen systématique

Hospitalisation le 17 Septembre 1953 :

- Bon état général
- Bacilloscopie positive après homogenisati n
- à la radio : à gauche : image normale

à droite : opacité non homogène du sommet, excavée à 7 cm du plan dorsal.

Après 1 mois ½ de traitement associé, le malade quitte le service pour le sana :

- Bon état général
- Bacilloscopie négative dans le liquide de tubage
- à la radio : importante amélioration; persistance de la cavité, mais les nodules péricavitaires ont disparu.

Ici, la durée du traitement est insuffisante pour apprécier le résultat qu'il aurait pu donner; nous ne saurions affirmer que, poursuivi quelques mois, il serait à lui seul suffisant, mais il constitue au minimum une excellente préparation à la collapsothérapie, et nous pouvons conclure à un

" Bon résultat radiologique et un
bon résultat bactériologique " ,

d'un traitement de 1 mois ½.

OBSERVATION 10 (2546)

- M. B., Pierre, 30 ans.

Pas d'antécédents pulmonaires; découverte lors d'un examen systématique.

Hospitalisation le 10 Novembre 1953 :

- Assez bon état général (asthénie et anorexie légère)
- Bacilloscopie négative
- à la radio : à droite : image normale
  à gauche : large excavation sous-claviculaire siégeant à 13 cm (donc dans le segment antérieur du lobe supérieur) et un important infiltrat péri-cavitaire.

Après 2 mois de traitement :

- Bon état général
- Bacilloscopie négative
- à la radio : l'infiltrat péricavitaire a regressé de façon notable, la cavité a réduit son diamètre, sa coque s'est amincie.

On peut envisager une collapsothérapie dans de bonnes conditions.

- Un pneumo thorax est créé le 2 mars 1954; après une section de brides pratiquée sans incident, il donne un bon collapsus.

Conclusion : " Bon résultat radiologique " d'un traitement de 2 mois.

OBSERVATION 11 (2798)

- Mlle M., Liliane, 15 ans.

1950 : primo-infection simple

Mai 1954 : déficience état général - asthénie

petite poussée thermique à 37,7° - 38°.

Juin 1954 : découverte de lésions pulmonaires en scopie et d'une bacilloscopie positive

- repos sans traitement.

Hospitalisation le 10 Août 1954 :

- Bon état général
- Bacilloscopie négative
- à la radio : à droite : image normale

à gauche : importante opacité non homogène du sommet avec en son centre une image claire.

Après 2 mois de traitement associé, quitte l'hôpital pour le sanatorium

- Bon état général
- Bacilloscopie négative
- à la radio : regression notable de l'opacité; la petite cavité n'est plus visible.

Durée du traitement insuffisante, pas de recul pour juger du maintien des résultats, mais étant donné l'importance de l'amélioration, il s'agit au minimum d'un

" Bon résultat radiologique ".

OBSERVATION 12 (2711)

- Mme M., Georgette, 40 ans.

Pas d'antécédents pulmonaires jusqu'en Septembre 1953 où une déficience de l'état général l'amène à consulter et à pratiquer un examen radiologique qui révèlera une lésion pulmonaire.

Hospitalisation le 18 Novembre 1953 :

- Assez bon état général toux discrète
  expectoration modérée

- Bacilloscopie positive

- à la radio : à droite : image normale

  à gauche : infiltrat sous-claviculaire assez étendu et excavé à 13 cm.

Après 2 mois ½ de traitement :

- Bon état général (a grossi de 4 Kg)
- Bacilloscopie négative
- à la radio : amélioration importante, réduction de l'étendue de l'opacité axillaire, mais persistance de la cavité.

- Création d'un pneumo-thorax le 12 Février 1954, après section des brides sans incident un bon collapsus est obtenu.

Conclusion : " Bon résultat clinique,

bon résultat bactériologique,

bon résultat radiologique ".

OBSERVATION 13 (28/9)

- M. L., Louis ,

Pas d'antécédents pulmonaires avant 1954.

Avril 1954 : épisode bronchitique

avec asthénie importante

amaigrissement de 4 Kg,

température à 38°.

Après un traitement sans résultat par la pénicilline d'une durée de 15 jours environ, on pratique une radio qui révèle une excavation gauche et un examen de crachat qui révèle la présence de bacille de Kock

Le malade a été traité à son domicile par du I.N.H. seul pendant 1 mois ½.

Hospitalisation le 21 Juillet 1954 :

- assez bon état général (petite toux - expectoration discrète)

- Bacilloscopie positive

à la radio : du côté gauche : un important infiltrat et une volumineuse cavité sus-hilaire

Bronchoscopie normale; dans le liquide d'aspiration, pas d'éléments néoplasiques, mais simplement hypersécrétion bronchique.

Après 2 mois ½ de traitement, départ en sanatorium :

- Bon état général (V.S. 13 - 44 - 68)
- Bacilloscopie négative

à la radio : regression notable (plus de la moitié de l'infiltrat sus-hilaire) persistance d'une toute petite cavité à 9 cm.

Conclusion : " Bon résultat bactériologique

bon résultat radiologique "

Mais pas de recul suffisant pour apprécier toute la valeur du traitement.

OBSERVATION 14 (2547)

- M. P., Georges, 48 ans.

1952 : image thoracique normale en scopie

Septembre 1953 : déficience état général;

à la radio : anomalie du sommet droit.

Hospitalisation le 12 Novembre 1953 :

- Etat général assez altéré : anorexie
  asthénie
  poids 61 Kg
  V.S. 14 - 27 - 75

- Bacilloscopie positive
- à la radio : importante opacité non homogène du sommet droit avec une excavation intercleido-hilaire.

Mis au traitement double associé : le rétablissement de l'état général est rapide;

La bacilloscopie se révèle tantôt positive, tantôt négative.

Après 4 mois :

- Bon état général (a grossi de 4 Kg)
- Bacilloscopie positive par intermittence à l'examen direct, mais les cultures faites en vue d'une recherche de larésistance restent négatives.
- à la radio : diminution notable de l'étendue des lésions qui ont pris un aspect fibreux et rétractif.

Le malade refuse une collapsothérapie complémentaire.

Conclusion : " Bon résultat clinique,
bon résultat radiologique,
échec bactériologique ".

OBSERVATION 15 (2464)

- M. L., Jean , 26 ans.

1948 : pleurésie séro-fibrineuse.
Surveillance sous scopie jusqu'en 1952;
il n'a pas été constaté d'anomalie radiologique durant cette période.

Février 1953 : épisode grippal - pas de contrôle radiologique.
quelques mois plus tard survenue chez l'un de ses enfants âgé de 11 mois d'une primo-infection et découverte de l'affection au cours de la visite systématique des parents.

Hospitalisation le 27 Mars 1954 :

- Etat général assez bon, mais à signaler une toux avec expectoration discrète et V.S. à 15 - 28 - 70
- Bacilloscopie négative
- à la radio : à gauche : image normale
  à droite : infiltrat sous-claviculaire assez étendu et excavé à 7 cm.

Après 2 mois ½ de traitement double associé :

- Très bon état général
- Bacillosoopie négative

- à la radio : l'infiltrat péricavitaire a disparu, seule, la cavité persiste bien visible, ainsi que son pédicule bronchique, mais son diamètre a diminué, ses parois se sont amincies.

Sur cette constatation radiologique, le pneumo-thorax est décidé; 2 tentatives pratiquées à quelques jours d'intervalle ne donnent pas de décollement. Le malade est laissé au repos sans traitement sous surveillance radiologique.

- 6 mois plus tard, revu en consultation :
- Bon état général
- Bacilloscopie négative
- à la radio : nouveaux progrès; plus de cavité visible, seule persiste une discrète image du sommet d'aspect très cicatriciel.

L'intérêt d'une collapsothérapie est très discutable.

Repos et surveillance radiologique.

Conclusion : " Très bon résultat radiologique d'un traitement de 2 mois ½; l'amélioration s'est poursuivie après arrêt du traitement.

OBSERVATION 16 (2689)

- Mme R., 26 ans.
  - Pas d'antécédents pulmonaires
  - pas de notion de virage de cuti.

Juillet 1953 : image thoracique normale en scopie (examen systématique)

Novembre 1953 : découverte d'une anomalie (ex. systématique)

Hospitalisation le 28 Décembre 1953 :

- Assez mauvais état général
  - Temp. 37,5 à 38°
  - Asthénie
  - Anorexie
  - Toux et expectoration discrètes
  - Formule sanguine avec 10.000 globules blancs avec prédominance des lymphocytes.
- Bacilloscopie positive
- à la radio : cavité du Nelson droit, autour de la cavité, une large zone d'infiltration.

Mise au traitement associé - rétablissement rapide de l'état général.

- Après 3 mois :

- Très bon état général
- Bacilloscopie négative
- à la radio : disparition de la cavité et de l'infiltrat précavitaire; seule, persiste une petite opacité hilaire d'aspect homogène.

Reviens en consultation après 1 an :

- en bon état général,
- la bacilloscopie est négative
- l'image radiographique est inchangée
- Mais on doit signaler que la malade a continué chez elle le traitement au Rimifon associé à du Biatox

Conclusion : " Très bon résultat clinique
très bon résultat bactériologique
très bon résultat radiologique ".

- Après 1 an, les résultats acquis se sont maintenus.

OBSERVATION 17 (2259)

- M. B., Henri, 27 ans;

Mai 1952 : léger épisode grippal ;
à la radio, on découvre une petite anomalie pulmonaire

Pas de traitement.

Octobre 1952 : déficience état général.

Hospitalisation le 31 Octobre 1952 :

- Mauvais état général
  Temp. 37 - 37,5°
  V.S. 10 - 30 - 53
  Asthénie
  Anorexie
  Sueurs nocturnes
  Toux discrète, pas d'expectoration

- Bacilloscopie négative dans le liquide de tubage.

- à la radio : Cavité de Nelson et important infiltrat péricavitaire.

Mis au traitement associé : amélioration rapide de l'état général.

Après 3 mois ½ :

- Bon état général Temp. stable à 36,5 - 37°
  V.S. 6 - 14 - 29
  a grossi de 2 Kg
- Bacilloscopie négative
- à la radio : amélioration, diminution, mais non disparition de l'infiltrat péricavitaire; la cavité persiste, mais elle est plus petite.

On décide l'exérèse; revu après intervention :

- Bon état général
- Bacilloscopie négative
- à la radio : séquelle pleurale

Conclusion : " Bon résultat clinique
amélioration radiologique limitée ".

OBSERVATION 18 (1955)

- Mme C., Gisèle, 21 ans.

Avril 1953 : découverte d'une opacité non homogène à projection hilaire lors d'un examen systématique

Repos et Calcium

Novembre 1953 : altération de l'état général

Hospitalisation le 10 Décembre 1953 :

- Etat général médiocre Temp. à 37 - 37,8°
  Toux et expectoration
- Bacilloscopie positive
- à la radio : opacité non homogène à projection para-hilaire, un peu trop basse et un peu trop antérieure pour siéger entièrement dans le Nelson; les lésions empiètent sur la partie moyenne du lobe inférieur ; l'excavation est probable.

Mise au traitement double associé : l'amélioration de l'état général est rapide.

Après 4 mois de traitement :

- Bon état général (a grossi de 4 Kg)
- mais Bacilloscopie positive
- à la radio : regression importante, mais non totale des opacités.

Devant l'insuffisance des résultats, on propose à la malade :

1°.- un écrasement du nerf phrénique, mais elle refuse;

2°.- un pneumo-thorax (après une bronchoscopie qui a montré l'intégrité des bronches) 2 è refus.

Conclusion : Nous avons ici, après 4 mois de traitement,

" Un bon résultat clinique,
un échec bactériologique,
une amélioration radiologique limitée ".

OBSERVATION 19 (2639)

M. B., Jacques, 19 ans.

Nous avons ici une forme de tuberculose pulmonaire assez atypique chez un sujet porteur d'une cardiopathie congénitale.

1950 : notion de cuti (+)

Février 1954 : affection pulmonaire aiguë, début brutal avec une température à 40°, s'améliorant sous l'action des antibiotiques banaux.

L'aspect radiologique des lésions:

" image hydroaérique située dans le segment antérieur du lobe inférieur droit " fait discuter :

1°.- le diagnostic d'abcès du poumon, malgré l'absence de la vomique,

2°.- celui d'infarctus avec réaction pleurale, étant donné la coexistance d'une cardiopathie. Mais devant le caractère trainant de l'affection, après plusieurs mois d'un traitement intensif par divers antibiotiques, on demande une bacilloscopie qui se révèle positive.

Hospitalisation le 1er Mai 1954 :

- Etat général médiocre poussée thermique 37,3 - 37,8
  V.S. 4 - 13 - 52
  poids 42 Kg
  toux et expectoration modérées

- Bacilloscopie positive après homogénéisation.

- à la radio : c'est l'image hydroaérique du début, mais elle est réduite; on distingue 2 petites images claires.

Mis au traitement associé : stabilisation thermique rapide.

Après 3 mois :

- Bon état général Temp. à 36,5 - 37°
  V.S. 2 - 5 - 21
  a grossi de 2 Kg
  les signes fonctionnels ont disparu.

- Bacilloscopie négative

- à la radio : une opacité dense de la base droite fait discuter l'opportunité d'une exérèse.

Conclusion : " Bon résultat clinique,
bon résultat bactériologique,
amélioration radiologique limitée ".

OBSERVATION 20 (2693)

M. D., Jacques, 27 ans

Forme ulcéro-caséeuse unilatérale, mais étendue, révélée par une hémoptysie.

Hospitalisation le 30 Octobre 1953 :

- Mauvais état général Temp. à 37,5 - 38
  Asthénie
  Sueurs nocturnes
  Toux modérée
  Expectorations hémoptiques à plusieurs reprises

- Bacilloscopie positive.

- à la radio : côté gauche : image normale

  côté droit : opacité non homogène du sommet à 9 cm du plan dorsal plusieurs excavations sont visibles.

Mis au traitement double associé : reprise rapide état général au cours du 1er mois.

Après 3 mois :

- Bon état général a grossi de 6 Kg, mais persistance d'une petite toux et d'une expectoration discrète V.S. 12 - 35 - 87
- Bacilloscopie négative
- à la radio : importante amélioration, pas de cavité visible, seules, persistent quelques opacités nodulaires des segments postérieurs et apical.

Conclusion : " Bon résultat clinique,

bon résultat bactériologique,

bon résultat radiologique ".

OBSERVATION 21 (2764)

- M. P., Pascal, 27 ans.

Pas d'antécédents bacillaires jusqu'en 1953.

- Mars 1953 : épisode pulmonaire aigu, amélioré par le repos et un traitement symptomatique, mais pas de guérison franche.

Hospitalisation le 30 Juin 1954 :

- Etat général médiocre Temp. normale
  V.S. 25 - 50 - 100
  poids 64 Kg, amaigrissement de 4 Kg
  toux et expectoration muco-purulente
- Bacilloscopie positive
- à la radio : opacité non homogène et étendue du sommet droit, le profil et les tomos précisent qu'il s'agit d'une lobite excavée.

Après 2 mois de traitement associé : l'état général reste déficient, anorexie secondaire au P.A.S., a encore maigri de 4 Kg, tousse et crache un peu moins, mais :

- Bacilloscopie négative
- à la radio : importante amélioration, regression considérable de l'opacité, mais une excavation reste visible à la partie moyenne du poumon droit.

Après 40 perfusions, le P.A.S. entraînant de gros troubles digestifs est remplacé par la STREPTOMYCINE.

En dépit de l'intolérance digestive, ce court traitement de 2 mois a donné un

" Bon résultat bactériologique et un

bon résultat radiologique " .

OBSERVATION 22 (2389)

Mme G., Juliette, 23 ans.

Signalons qu'en 1949, cette malade a reçu 60 g de Streptomycine et 500 g de P.A.S. per os pour une tumeur blanche du genou.

Décembre 1952 : découverte d'une tuberculose pulmonaire.

Hospitalisation le 2 Avril 1953 :

- Etat général altéré Temp. à 37,5 - 38°
  V.S. 30 - 50 - 105
  poids 48 Kg
- Bacilloscopie négative dans le liquide de tubage.
- à la radio : à gauche : une opacité non homogène du lobe supérieur et 2 excavations sous-claviculaires.

  à droite : quelques nodules au niveau du hile.

On institue un traitement double associé : la température redevient normale en quelques jours.

Après 2 mois ½ :

- Bon état général, mais pas de prise de poids
- Bacilloscopie négative
- à la radio : à droite : image normale

  à gauche : régression importante de l'opacité, les 2 excavations persistent, mais finement cerclées, elles ont pris un aspect bulleux.

On crée un pneumo-thorax qui, après section des brides, donne un bon collapsus.

Conclusion : " assez bon résultat clinique,
bon résultat radiologique ".

OBSERVATION 23 (2460)

M. B. Henri , 51 ans.

A signaler ici un éthylisme manifeste, avec bronchite depuis l'âge de 20 ans.

1946 : Notion d'image thoracique normale en scopie

Novembre 1953 : déficience état général

Février 1954 : anomalie radiologique et
Bacilloscopie positive

Pendant 15 jours, repos au lit à son domicile,
Streptomycine 1 g tous les jours (7 g), P.A.S. I.V. 5 flacons.

Hospitalisation le 13 Mars 1954 :

- Bon état général
- Bacilloscopie positive après homogénéisation.
- à la radio : à gauche : images réticulo-nodulaires du sommet et de la région du hile
  à droite : nodules du sommet et de la région para-hilaire, importante cavité de la base.

Après 4 mois de traitement associé :

- Bon état général
- Bacilloscopie négative depuis le 1er mois du traitement
- à la radio : très importante amélioration
  à droite, dans les 2 mois, on pouvait noter une diminution de la cavité avec nettoyage partiel des nodules; au 4 è mois, du côté droit, plus de cavité, seule, persiste une opacité dense para-hilaire et quelques images réticulo-nodulaires du sommet.
  du gauche, l'image est normale.

Conclusion : " Bon résultat bactériologique
" bon résultat radiologique ".

Nous rappelons qu'il s'agissait d'un sujet éthylique et âgé de 51 ans.

OBSERVATION 24 (2502)

M. S., Yvon, 25 ans.

Sans antécédents pulmonaires jusqu'en

Octobre 1952, où l'on découvre une anomalie radiologique avec

bacilloscopie positive

Repos sans traitement.

Hospitalisation le 2 Février 1953 :

- Bon état général
- Bacilloscopie négative
- à la radio : du côté droit, pneumo-thorax spontané partiel,

du côté gauche, infiltrat non homogène, excavé à 7 cm du plan dorsal

Après 4 mois de traitement associé :

- Bon état général
- Bacilloscopie négative
- à la radio : à droite : disparition du pneumo thorax partiel

à gauche : peu de modification, persistance de la cavité.

On crée un pneumo le 6 Juillet 1953; bon collapsus après section de brides, pratiquée sans incidents.

Conclusion : " Amélioration radiologique limitée ".

OBSERVATION 25 (2508)

Mme B., Jeanne, 52 ans.

Pas d'antécédents pulmonaires avant 1953.

Mars 1953 : Déficience état général

Hémoptysie

Bacilloscopie positive.

Hospitalisation le 18 Mars 1953 :

- Mauvais état général — Asthénie
  Anorexie
  V.S. à 10 - 20 - 50
- Bacilloscopie négative
- à la radio : opacité non homogène des 2 sommets, avec à gauche une excavation

Mise à un traitement de perfusion mixte : rapidement l'état général s'améliore.

Après 4 mois ½ :

- Bon état général
- Bacilloscopie négative
- à la radio : à gauche, nettoyage des lésions péri-cavitaires: une opacité ronde, dense, bien limitée remplace l'excavation;

  à droite, légère diminution des opacités;

  en tomo, aspect nodulaire des lésions.

Le traitement étant insuffisant, on discute l'opportunité d'une thorac-droite suivie d'une exérèse à gauche.

Départ en sana avant décision chirurgicale.

Conclusion : " Amélioration radiologique limitée ".

OBSERVATION 26 (2613)

- M. S., Jean, 31 ans

A signaler chez ce sujet l'existence d'un diabète rénal.

1952 : Notion de cuti (-)

Avril 1953 : Lésions pulmonaires découvertes lors d'un examen systématique.
Repos et traitement à son domicile;
I.N.H. seul pendant 15 jours.

Hospitalisation le 2 Octobre 1953 :

- Bon état général (le diabète rénal est équilibré)
- Bacilloscopie négative

- à la radio : à gauche : caverne du sommet; nodule s'étendant jusqu'à la partie moyenne;

  à droite : infiltrat non homogène de la région hilaire; discrète opacité du sommet.

Après 3 mois de traitement :

- Bon état général
- Bacilloscopie négative
- à la radio : à gauche, persistance au sommet d'une opacité non homogène très suspecte d'excavation, mais les nodules sous-jacentes ont disparu;

  à droite, nettoyage complet des nodules du sommet et de l'infiltrat de la région moyenne.

Quitte le service pour le sanatorium, où, sans succès, on tente un pneumothorax.

- Administration de 30 g de Streptomycine et proposition d'exérèse.

Conclusion : " Bon résultat radiologique ".

OBSERVATION 27 (2594)

- M. G., Georges, 34 ans.

1945 : pleurésie droite

1953 : altération de l'état général, découverte de lésions pulmonaires.

Mai 1953 : Reçoit simultanément : Strepto pendant 25 jours (1 g par jour),

P.A.S. (I.V.) 25 flacons

I.N.H. (ne pas préciser les doses)

Refuse le pneumothorax.

Hospitalisation le 1er Octobre 1953 :

- Bon état général { V.S. à 2 - 10 - 60
  Toux et expectoration discrètes

- à la radio : ulcérations biapicales à prédominance droite.

Après 3 mois de traitement associé :

- Très bon état général (a grossi de 5 Kg)
- Bacilloscopie négative
- à la radio : une petite amélioration;

  à droite : 2 petites cavités restent perceptibles

  à gauche : persistance d'un aspect non homogène du sommet.

Conclusion : " Amélioration radiologique limitée ".

OBSERVATION 28 (2469)

- M. H., Claude, 36 ans.

Avril 1953 : découverte d'une tuberculose ulcéro-nodulaire au cours d'un examen systématique.

Hospitalisation le 2 Juillet 1953 :

- Bon état général
- Bacilloscopie positive
- à la radio : à gauche : image normale
  à droite : cavité du sommet et réaction liquidienne de la base.

Après 3 mois de traitement :

- Bon état général
- Bacilloscopie négative
- à la radio : plus de liquide ni de cavité.

Conclusion : " Très bon résultat bactériologique
très bon résultat radiologique ".

OBSERVATION 29 (2650)

- Mme P. Berthe, 53 ans

L'âge de la malade, l'absence d'antécédents bacillaires a fait discuter ici le diagnostic de pleurésie néoplasique.

Juin 1953 : déficience de l'état général.

Hospitalisation le 24 Juillet 1953.

- Mauvais état général amaigrissement
  asthénie
  anorexie
  température à 38°

- Bacilloscopie négative

- à la radio : à gauche : image liquidienne de la base, opacité non homogène du sommet droit.

- Ponction pleurale ramène un liquide citrin, riche en lymphocites, mais à la culture, pas de bacille de Koch.

  Une inclusion à la paraffine du culot ne permet pas de retrouver des cellules néoplasiques.

On institue un traitement symptomatique de cette pleurésie d'origine indéterminée pendant 1 mois ½. En dépit de ce traitement, persistance d'un état général médiocre :

- Temp. à 37 - 37,5°
- V.S. à 31 - 46 - 78
- Poids 38 Kg 500

A signaler un accident vasculaire, une périphlébite variqueuse de la face interne de la jambe droite, traitée au Tromexane.

- La Bacilloscopie est négative.

- à la radio : à gauche, disparition presque totale du liquide, mais persistance de l'opacité non homogène du sommet droit,

- en tomo : aspect ulcéro-nodulaire très évocateur de bacillose; siège des lésions très postérieur - 7 cm - possibilité de participation pleurale.

On institue le traitement double associé.

Après 2 mois :

- Bon état général Temp. 36,8 - 37°
  Poids 43,500 Kg - a grossi de 4 Kg 500

- Bacilloscopie négative

- à la radio : disparition totale du liquide, importante régression de l'image du sommet, aspect plus contrasté.

Quitte l'hôpital et refuse son placement en sanatorium.

Revue 6 mois plus tard en consultation :

- Bon état général
- Bacilloscopie négative
- à la radio : image radiologique identique, permet d'espérer stabilisation.

Conclusion : " Bon résultat clinique,
bon résultat radiologique ".

OBSERVATION 30 (2614)

- Mme B., Pauline, 42 ans.

Ethylisme manifeste, mais pas d'antécédents pulmonaires avant 1953.

Juin 1953 : Survenue d'une pleurésie.

Hospitalisation le 18 Août 1953 :

- État général altéré (Temp. à 38 - 39°)
- Bacilloscopie négative
- à la radio : épanchement pleural gauche important, qui ne permet pas de juger de l'état du parenchyme sous-jacent.

Ponction pleurale : liquide citrin riche en lymphocytes;
à la culture, pas de bacilles de Koch.

On traite la pleurésie pendant 2 mois : repos + calcium + Vitascorbol.

Le mauvais état général persiste : Anorexie
poids : 49 Kg.

- à la radio : baisse importante du liquide, mais apparition d'une opacité non homogène suspecte d'excavation du sommet gauche.

En dépit d'une bacilloscopie négative, on institue le traitement double associé.

Après 2 mois, arrêt des perfusions de P.A.S. qui semble à l'origine de vomissements et nevrosisme.

On note par ailleurs de petits signes évocateurs d'hyperthyroïdie, le métabolisme de base est augmenté de 12 %, mais :

- assez bon état général Temp. 37°

  Poids 52 Kg, a grossi de 3 Kg

- Bacilloscopie négative

- à la radio : persistance d'une petite quantité de liquide résiduel qui comble le cul-de-sac gauche;

  très importante régression de l'opacité du sommet gauche.

<u>Conclusion</u> : " Bon résultat clinique,

bon résultat radiologique ".

CAS ANCIENS

FORMES RESTÉES UNILATÉRALES (11 cas)

dont

9 rechutes récentes : Observations N° 31 - 32 - 33 - 34 - 35 - 36 - 37 - 38 - 39.

2 lésions anciennes : Observations N° 40 - 41.

OBSERVATION 31 (2542)

Mme D. Jacqueline, 19 ans.

1951 : pleurésie

1952 : lésion pulmonaire droite; repos et séjour en préventorium

1953 : altération état général.

Hospitalisation le 10 Novembre 1953 :

- état général médiocre (asthénie marquée)
- Bacilloscopie négative
- à la radio : à gauche : image normale
  à droite : quelques nodules du sommet et une importante opacité non homogène mal limitée, siégeant à la partie moyenne

Après 2 mois ½ de traitement :

- Bon état général l'asthénie a disparu, on note une prise de poids de 5 Kg, mais il faut signaler que cette malade était en état de grossesse et a fait une fausse-couche non provoquée en fin de traitement.
- Bacilloscopie négative
- à la radio : disparition des nodules du sommet, très importante réduction de la plage infiltrative de la partie moyenne, mais persistance d'une image claire arrondie.

Tentative de pneumo-thorax sans succès

Etant donné l'étendue des lésions initiales, nous considérons qu'il s'agit d'un

" Bon résultat radiologique ".

OBSERVATION 32 (2144)

Mlle S., Jeannine, 18 ans.

1951 : primo-infection, virage cuti-réaction, apparition d'un infiltrat arrondi sous-claviculaire droit, et Bacilloscopie positive.

1952 : après repos et P.A.S. per os, regression de l'image radiologique, Bacilloscopie négative.

1953 : l'image radiologique se modifie.

Hospitalisation le 17 Septembre 1953 :

- Bon état général
- Bacilloscopie négative
- à la radio : à gauche : image normale

  à droite : à l'emplacement de l'ancien infiltrat rond, une opacité non homogène, assez bien limitée, fait discuter la possibilité d'une exérèse.

Après 4 mois ½ de traitement, départ en sanaterium

- Bon état général
- Bacilloscopie négative
- à la radio : l'opacité a légèrement diminué

Conclusion : " Amélioration radiologique limitée ".

OBSERVATION 33 (2616)

M. K., Théodore, 26 ans.

1951 : à l'occasion d'un examen systématique découverte de discrets nodules sous-claviculaires gauches.

Juillet 1953 : déficience état général et hémoptysie.

Hospitalisation le 15 Juillet 1953 :

- Etat général relativement bon toux et expectoration discrètes, n'a pas présenté de nouvelles hémoptysies.

- Bacilloscopie positive

- à la radio : à droite : image normale
  à gauche : opacité sous-claviculaire, dense, à limite un peu floue.

- tomos : des tomos mettent en évidence la présence d'une image claire au sein de l'opacité, réalisant un aspect de tuberculose avec réaction périfocale.

Le traitement double associé est institué.

Après 3 mois ½ :

- très bon état général a grossi de 3 Kg
  V.S. 1 - 2 - 24

- Bacilloscopie négative

- à la radio : seule, persiste une très petite opacité mal limitée.

Le malade est mis au repos sans traitement, sous surveillance radiologique.

Qu'il s'agisse d'une caverne pleine ou d'un tuberculome, c'est un

" Très bon résultat clinique,
très bon résultat bactériologique,
très bon résultat radiologique ".

OBSERVATION 34 (2153)

M. O., Eugène, 44 ans.

1949 : pneumopathie aiguë qui aurait laissé du côté gauche une anomalie radiologique.

1952 : Bacilloscopie positive.

Hospitalisation le 19 Décembre 1952 :

- Mauvais état général Asthénie
  toux quinteuse
  expectoration abondante
  V.S. 28 - 71 - 116

- Bacilloscopie positive
- à la radio : opacité non homogène du sommet gauche.

Après trois mois de traitement double associé :

- Bon état général
- Bacilloscopie négative
- à la radio : aspect inchangé.

Un pneumo-thorax gauche est créé, mais il doit être abandonné (intolérance) réaction fébrile, tremblement après chaque insufflation).

Les antibiotiques sont repris et poursuivis pendant 1 mois ½ :

- à la radio : une légère amélioration.

Conclusion : " Bon résultat clinique,
bon résultat bactériologique,
amélioration radiologique limitée ".

OBSERVATION 33 (3)

Mlle H., Jeannine, 21 ans.

Avril 1950 : au cours d'un examen systématique, découverte d'un infiltrat parahilaire gauche (de type post-primaire).

Repos sans traitement jusqu'en Janvier 1952.

Avril 1954 : Altération de l'état général et

Hospitalisation; à l'entrée :

- Etat général médiocre
  Toux
  Expectoration
  Asthénie
  Poids 61 Kg - a maigri de 5 Kg
  V.S. 28 - 33 - 105.
- Bacilloscopie positive
- à la radio : du côté droit : image normale
  du côté gauche : opacité du lobe supérieur avec micro-cavités, une importante rétraction fait soupçonner une lésion bronchique, mais ni la bronchoscopie, ni le lipiodol ne permettent de la mettre en évidence.

Mise au traitement double associé : reprise rapide de l'état général.

- la bacilloscopie est devenue négative à partir du 1er mois;

Après 5 mois :

- Bon état général prise de poids de 5 Kg
  V.S. 8 - 22 - 80
- Bacilloscopie négative
- à la radio : réduction de l'opacité, les micro-cavités ne sont pas visibles, mais la rétraction s'accentue, on note une importante attraction trachéale.

On décide la lobectomie.

Conclusion : " Bon résultat clinique
bon résultat bactériologique
amélioration radiologique limitée ".

OBSERVATION 36 (2654)

M. P., Alexis, 39 ans.

1940 : Tuberculose pulmonaire du sommet droit, traitée par pneumo

1950 : réaction liquidienne :

Streptomycine 23 g
P.A.S. per os.

Février 1953 : déficience de l'état général.

Hospitalisation le 30 Mars 1953 :

- mauvais état général
  Asthénie
  Anorexie
  Toux très marquée
  Expectoration importante
  Sueurs nocturnes
  Temp. à 37,5 - 38°.
  V.S. 80 - 105 - 118
  Poids 70 Kg.
- Bacilloscopie positive
- à la radio : à gauche : image normale
  à droite : opacité pleurale de la base, et volumineuse caverne sus- et rétro-claviculaire.

Mis au traitement associé : reprise rapide d'un bon état général.

Après 3 mois :

- Bon état général Temp. à 37°
  V.S. 10 - 19 - 57
  Poids 75 Kg
- Bacilloscopie négative
- à la radio : rétraction du lobe supérieur droit, mais aspect inchangé de la caverne.

On propose une lobectomie.

Conclusion : " Bon résultat clinique
bon résultat bactériologique,
amélioration radiologique limitée ".

OBSERVATION 37 (1067)

M. M., Roger, 25 ans.

1949 : Découverte d'une lésion du lobe supérieur droit, traitée par le repos et 15 g de Streptomycine;

refuse le pneumothorax.

Stabilisation (le malade accomplit son service militaire).

1953 : Rechute avec Fièvre
Asthénie
Hémoptysie et Bacilloscopie positive.

Hospitalisation le 5 Mai 1953 :

- l'état général a été heureusement influencé par le repos,
  la température est normale, mais la
  V.S. à 37 - 73 - 100
- Bacilloscopie négative
- à la radio : une importante opacité non homogène, vraisemblablement excavée, du sommet et de la région sous-claviculaire droite.

Mis au traitement associé

Après 2 mois :

- persistance d'un bon état général
- Bacilloscopie négative
- à la radio : l'opacité a regressé de façon importante, mais des tomos affirment l'éxistence d'une petite cavité à 7 cm.

Le 7 Juillet 1953, un pneumothorax est créé, un bon collapsus est obtenu après section de brides, mais celle-ci provoque une réaction liquidienne assez marquée.

Conclusion : " Bon résultat radiologique ".

OBSERVATION 38 (1693)

M. P., Pierre, 40 ans.

1949 : épisode pulmonaire aigu
Bacilloscopie positive
Repos sans antibiotique
refuse l'extra-pleural.

1953 : Déficience état général.

Hospitalisation le 21 Mai 1953 :

- Mauvais état général — toux marquée
  expectoration abondante
  amaigrissement
  asthénie
  V.S. 28 - 65 - 103.
- Bacilloscopie positive
- à la radio : à gauche : image normale
  à droite : opacité non homogène de la moitié supérieure du champ pulmonaire, excavation du sommet.

Mis au traitement associé, rétablissement rapide de l'état général

Après 2 mois :

- Bon état général (a grossi de 3 Kg, mais la V.S. reste à 37 - 68 - 110)
- Bacilloscopie positive

- à la radio : persistance de la caverne, aspect inchangé, mais les opacités péri- et sous-claviculaires ont notablement regressé.

Conclusion : " Amélioration clinique et radiologique limitée, échec bactériologique ".

OBSERVATION 39 (25%0)

M. E., André, 21 ans.

1948 : primo-infection simple

Décembre 1951 : nodule du sommet droit et Bacilloscopie négative

Janvier 1952 : arrêt du travail; repos en sanatorium;
P.A.S. per os 125 g.

Janvier 1953 : reprise du travail.

Avril 1953 : aurait présenté une image thoracique normale.

6 Octobre 1953: rechute, l'état général est altéré depuis plusieurs semaines.

- à la radio : réapparition des lésions droites,
15 g. de Streptomycine
5 g. de I.N.H.

Hospitalisation le 21 Décembre 1953 :

- Bon état général (en dépit de quelques troubles digestifs - diarrhées)
- Bacilloscopie négative
- à la radio : opacité non homogène apicale droite.

Après 3 mois de traitement associé, quitte le service pour le sanatorium :

- Bon état général (a grossi de 3 Kg)
- Bacilloscopie négative
- à la radio : importante regression des images nodulaires apicales droites.

Conclusion : " Bon résultat radiologique ".

OBSERVATION 40 (2177)

Mme M., Gisèle, 55 ans.

1930 : on aurait découvert une anomalie radiologique du côté gauche, pas de traitement.

Juin 1951 : déficience général, lésion du lobe supérieur gauche.

Strepto 56 g et P.A.S. per os 1 Kg 200.

Mai 1952 : Bacilloscopie positive.

Hospitalisation le 21 Juillet 1952 :

- Mauvais état général temp. 38 - 38,5°
  toux et expectoration importantes
  poids 47 Kg.
- Bacilloscopie positive.
- à la radio : lésion fibro-ulcéreuse du lobe supérieur gauche, importante attraction médiastinale.

Mise au traitement associé, l'état général s'améliore rapidement.

Après 4 mois ½ :

- Bon état général (temp. normale
  a grossi de 8 Kg
- Bacilloscopie négative
- à la radio : importante réduction du bloc fibreux du sommet gauche, l'attraction trachéale s'est accentuée.

Mais ce malade est âgée de 55 ans et un coeur pulmonaire chronique contre-indique la chirurgie.

Après 1 mois de repos sans traitement :

- image radiologique identique
- mais bacilloscopie positive.

Conclusion : " Bon résultat clinique,
amélioration radiologique limitée,
échec bactériologique ".

OBSERVATION 41 (1003)

M. Ac., 35 ans.

Septembre 1950 : caverne sous-claviculaire droite et Bacilloscopie positive; création d'un pneumo-thorax - 20 g de Strepto, 600 g de P.A.S. per os, la bacilloscopie reste positive.

De Décembre 1950 à Juin 1951 : 2 ème cure d'antibiotiques :

50 g de Strepto

en fin de traitement, bacilloscopie négative.

Décembre 1951 : de nouveau, Bacilloscopie positive

Janvier 1952 : phrenicectomie

Mars 1952 : création d'un pneumo péritoine qui ne sera pas entretenu, Bacilloscopie positive, Réaction liquidienne base droite.

De Mars à Novembre 1952 : I.N.H. et Thiosemicarbazone.

Janvier 1953 : Bacilloscopie positive, abandon d'un pneumo-thorax inefficace.

Février 1953 : résection segmentaire apico-dorsale, sous couvert d'une association Streptomycine et I.N.H.

Juillet 1953 : thoraco droite.

Hospitalisation le 1er Décembre 1953 :

- Mauvais état général - porteur d'une pleurésie purulente et d'une fistule bronchique,

  temp. à 38 - 38,5°
  toux émétisante
  poids 57 Kg
  V.S. 32 - 48 - 102
  polynucléose sanguine.

- Bacilloscopie positive

- à la radio : à gauche, I.T.N.

  à droite, une image liquidienne dans la poche résiduelle de la section segmentaire; de petites opacités non homogènes sont visibles à la partie moyenne du champ pulmonaire.

Au traitement habituel (I.N.H. per os, P.A.S. -I.V.) on adjoint ici la pénicilline pendant 12 jours : une certaine amélioration clinique est obtenue - la température devient normale, mais la V.S. augmente et les signes fonctionnels persistent - puis la Tifomycine.

Après 1 mois, arrêt de la pénicilline et de la tifomycine :

- Bacilloscopie positive
- persistance de la toux et de l'expectoration.

Le traitement double - P.A.S. I.v. et I.N.H. per os - est poursuivi et complété par un traitement local sous forme d'aérosols de ces mêmes antibiotiques.

Après 1 mois (au total 2 mois ½) de traitement :

- Bon état général
  temp. stable à 37°
  poids 60 Kg - a grossi de 3 Kg
  toux discrète
  pas d'expectoration
  V.S. 16 - 33 - 87
  numération globulaire et formule sanguine normales.
- mais Bacilloscopie positive (après 2 mois ½ de traitement double associé)
- à la radio : importante regression des opacités non homogènes
  baisse du niveau du liquide de la poche résiduelle.

Le traitement double associé est poursuivi encore 1 mois ½ :
(total : 4 mois de traitement) :

- Excellent état général (V.S. normale)
- Bacilloscopie négative après tubage et homo à 4 examens successifs
- à la radio : nouveau progrès : le liquide a disparu,
  le nettoyage des nodules s'est poursuivi.

Revu en consultation 8 mois plus tard :

- l'état général est bon - mais il faut signaler une toux assez importante, sans expectoration.
- la Bacilloscopie est redevenue positive
- A la radio : du côté gauche : une image normale
  du côté droit : pas de liquide dans la poche résiduelle, mais apparition d'une image claire parenchymateuse.

Chez ce tuberculeux porteur de lésions évolutives très anciennes, le traitement n'a donné qu'une amélioration transitoire , la survenue d'une rechute nous oblige :

à conclure à " échec Bactériologique "

" échec Radiologique ".

CAS ANCIENS

PRESENTANT OU AYANT PRESENTE UNE ATTEINTE BILATERALE

17 RECHUTES RECENTES

AVEC LESION EVOLUTIVE d'UN SEUL COTE,

6 cas où la lésion initiale siégeait à un seul sommet, la rechute se faisant du côté opposé donnant une lésion au niveau du hile : Obs. N° 42 -

- une lésion de l'autre sommet : Obs. N° 43 - 44 - 45 - 46 - 47.

3 cas ayant présenté des lésions bilatérales, mais où la reprise évolutive est unilatérale : Obs. N° 48 - 49 - 50.

8 avec lésions évolutives bilatérales : Obs. 51 - 52 - 53 - 54 - 55 - 56 - 57 - 58.

OBSERVATION 42 (2537)

Mme J., Anna, 28 ans.

1951 : lésion du sommet droit;
pneumo-thorax et section de brides
pas d'antibiotiques.

Octobre 1952 : reprise du travail.

Juillet 1953 : excavation du Nelson gauche.

Hospitalisation le 27 Juillet 1953 :

- Etat général médiocre Anorexie
  Toux assez importante
  V.S. 40 - 61 - 110
- Bacilloscopie négative dans le liquide de tubage
- à la radio : à droite, bon collapsus
  à gauche, excavation du Nelson et nodules péri-cavitaires

Après 2 mois de perfusions mixtes

- Bon état général disparition de l'anorexie,
  ne tousse plus
  V.S. 14 - 37 - 97
- pas de bacilloscopie (ne crache pas et refuse le tubage)
- à la radio : à droite, pneumo
  à gauche, les nodules péri-cavitaires ont disparu;
  la cavité persiste, mais son diamètre a sensiblement diminué, ses contours se sont amincis.

On décide un pneumothorax gauche : bon collapsus d'emblée.

Les antibiotiques sont poursuivis 1 mois ½, le double collapsus est bien supporté.

Conclusion : " Bon résultat clinique
bon résultat radiologique ".

OBSERVATION 43 (1215)

Mme P., Jeannine, 23 ans,

1949 : lésions sous-claviculaires gauches
45 g de Streptomycine.

1950 : excavation du sommet gauche - traitée par pneumothorax

1953 : Découverte d'une lésion au sommet droit.

Hospitalisation le 11 Mai 1953 :

- Bon état général
- Bacilloscopie positive
- à la radio : à gauche, bon pneumothorax
  à droite, infiltrat du sommet.

Après 1 mois ½ de traitement associé :

- Bon état général
- Bacilloscopie négative
- à la radio : l'infiltrat du sommet gauche s'est excavé.

Création d'un pneumothorax le 22 Juin 1953.

Conclusion : " Bon résultat bactériologique
échec radiologique ".

OBSERVATIONS 44 (2641)

M. R., André, 30 ans

1950 : Cuti réaction +++
nodule du sommet droit,
Bacilloscopie positive,

- 54 gr de Streptomycine (Bacilloscopie négative après 26 g)
- Pneumothorax qui sera entretenu jusqu'en 1952 (l' abandon ayant été décidé par le malade)

1953 : Découverte d'une bacilloscopie positive .

Hospitalisation le 24 Novembre 1953 :

- Bon état général
- Bacilloscopie négative
- à la radio : à droite, les sequelles pleurales de l'ancien pneumo,
  à gauche, infiltrat rétro-claviculaire d'aspect non homogène.

Après 3 mois ½ de traitement associé :

- Très bon état général
- Bacilloscopie négative à tous les examens
- à la radio : à droite identique
  à gauche, très importante diminution de l'infiltrat rétro-claviculaire (plus de la moitié)

Conclusion : " Bon résultat radiologique ".

OBSERVATION 45 (2374)

M. Ca, 51 ans.

1943 : Tuberculose pulmonaire du sommet droit - pneumothorax

1946 : Reprise du travail

1947 : Abandon du pneumothorax

1953 : Apparition de nodules sous-claviculaires à gauche; et d'une bacilloscopie positive - Hospitalisé dans un service parisien, reçoit un 1er traitement :
I.N.H. 1 mois,
P.A.S. per os 15 jours.

Hospitalisation à PAUL-BROUSSE le 27 Mars 1954 :

- Etat général médiocre — Toux discrète
  expectoration modérée
  poids 69 Kg
  V.S. 7 - 19 - 60
  accuse en outre des troubles digestifs.
- Bacilloscopie positive
- à la radio : opacité pleurale du sommet, sequelle de l'ancien pneumo, à droite.
  à gauche : une énorme caverne sous-claviculaire.

On institue un traitement : I.N.H. per os
P.A.S. (I.V.) mais dans ce cas,
1 perfusion tous les 2 jours.

Reprise rapide de l'état général.

- Bacilloscopie négative après 1 mois.

Après 3 Mois :

- Bon état général
- Bac illoscopie négative
- à la radio : à droite image pleurale identique
  à gauche importante réduction de la cavité.

L'opportunité d'un pneumo est discutée, mais le résultat des épreuves fonctionnelles contre-indique un pneumothorax; seule, une thoraco de 4 à 5 côtes au maximum serait possible.

En attendant décision chirurgicale, poursuite du traitement.

Après 3 mois, départ en sanatorium :

- maintien des résultats cliniques et bactériologiques,
- à la radio : nouveau progrès; la cavité du sommet gauche a disparu, seules, subsistent quelques opacités rétro-claviculaires.

Conclusions : " Très bon résultat clinique
très bon résultat bactériologique,
très bon résultat radiologique ".

OBSERVATION 46 (2591)

M. B., Jean, 26 ans

1949 : pleurésie du côté gauche

1950 : infiltrat du sommet gauche et Bacilloscopie positive, repos.

1952 : reprise du travail

1953 : découverte d'une lésion du sommet droit.

Hospitalisation le 8 Septembre 1953

- Bon état général
- Bacilloscopie négative
- à la radio : du côté gauche, nodules du sommet paraissant stables, aspect identique sur les clichés précédents.
  du côté droit , opacité du sommet excavée à 10 cm.

Après 3 mois ½ de traitement associé, départ en sanatorium :

- Excellent état général (a grossi de 7 Kg)
- Bacilloscopie négative
- à la radio : du côté gauche, image identique,
  du côté droit, la cavité a disparu, seules, persistent de petites opacités nodulaires, visibles surtout à 10 cm.

Conclusion : " Bon résultat radiologique "
d'un traitement de 3 mois ½.

M. D., Robert, 38 ans.

1947 : découverte de petites opacités du sommet droit.

1950 : petites hémoptysie - bacilloscopie positive - création de pneumothorax qui donne bon collapsus après section de brides.

Nous devons signaler chez ce malade une gastrectomie en 1952 pour ulcère double, gastrique et duodénal.

Hospitalisation le 31 Juillet 1953 pour une tuberculose pleuro-pulmonaire gauche :

- Etat général médiocre
  Temp. normale
  V.S. 20 - 40 - 100
  Lymphocytose sanguine
  douleurs thoraciques
  Dyspnée ++ - pneumo à droite, épanchement à gauche
  toux et expectoration discrète.

- Ponction pleurale ramène un liquide séro-fibrineux, où l'on ne ramène pas de bacille de Koch

- Bacilloscopie négative dans les crachats

à la radio : à droite : bon collapsus

à gauche : image liquidienne de la base et petite opacité sous-claviculaire non homogène, pas de cavité apparente.

Après 2 mois de traitement associé :

- Bon état général
  a grossi de 5 Kg
  V.S. 2 - 5 - 18
  persistance de leucocytose sanguine

- Bacilloscopie négative

- à la radio : à droite, bon collapsus

à droite, le liquide pleural a disparu, mais persistance d'une petite opacité floue rétro-claviculaire.

Conclusion : " Bon résultat radiologique ".

OBSERVATION 47 (453)

M. P., 49 ans.

1945 : découverte de lésions tuberculeuses bilatérales, traitées par double pneumothorax. A droite, perforation, - à gauche, abandon du pneumothorax en 1951.

Septembre 1953 : reprise évolutive marquée par déficience de l'état général, hémoptysie et bacilloscopie positive.

Hospitalisation le 16 Novembre 1953.

- Etat général médiocre toux modérée,
  expectoration discrète
  temp. normale
  V.S. 2 - 6 - 40
- Bacilloscopie négative
- à la radio : sequelles pleurales bilatérales;
  à droite, un infiltrat sous-claviculaire non excavé;
  à gauche, une opacité dense para-médiastinale
  (nous avons la notion d'une bronchoscopie qui, pratiquée en 1950, montrait un orifice lobaire supérieur gauche très rétréci).

Mis au traitement double associé pendant 2 mois ½;

Au cours du traitement, apparition d'une laryngite;

On associe au traitement P.A.S. i.v. et I.N.H. per os ces mêmes antibiotiques sous formes d'aérosols. Les signes laryngés disparaissent rapidement. La guérison est objectivée par un examen O.R.L.

A sa sortie, le malade présente :

- un bon état général { a grosse de 4 Kg
  V.S. normale
- une bacilloscopie négative
- à la radio : persistance des sequelles pleurales bilatérales et de l'opacité para-médiastinale gauche;
  mais, l'infiltrat sous-claviculaire droit a disparu.

Conclusion : " Bon résultat clinique,
bon résultat bactériologique
très bon résultat radiologique ".

OBSERVATION 48 (1569)

M. A., Auguste, 48 ans

Septembre 1949 : découverte d'une tuberculose pulmonaire bilatérale;
à gauche, un infiltrat,
à droite, de discrètes nodules.

Novembre 1949 : création d'un pneumothorax gauche, mais un important système adhérentiel du sommet en fait décider l'abandon.

Décembre 1949 : création d'un pneumothorax droit donnant bon collapsus après section des brides.

Mai 1950 : Bon collapsus à droite, amélioration des lésions à gauche; 7 gr. de Streptomycine. Bacilloscopie négative depuis Juillet 1950.

Février 1953 : Episode grippal

Mai 1953 : Bacilloscopie positive, image sous-claviculaire gauche suspecte.

Hospitalisation le 26 Mai 1953 :

- Mauvais état général amaigrissement récent de 2 - 3 Kg
  toux et expectoration importantes
  V.S. 3 - 10 - 52
- Bacilloscopie positive après homogénéisation
- la radio : à droite, pneumothorax
  à gauche, opacité non homogène du sommet, excavée à 10 cm.

On institue le traitement associé qui est poursuivi 1 mois, suspendu pendant 1 mois, et repris 4 mois :

- Bon état général (poids 77 Kg, a grossi de 9 Kg)
- Bacilloscopie positive
- à la radio : à droite, pneumothorax, pas d'image parenchymateuse suspecte;
  à gauche, peu d'amélioration, la cavité persiste à 10 cm.

Le traitement est poursuivi pendant 3 mois et le malade quitte le service pour le sanatorium :

- Très bon état général (poids 78 Kg)
- Bacilloscopie négative
- à la radio : à droite, pneumothorax

à gauche, importante amélioration, l'opacité du sommet a notablement regressé, les tomos montrent quelques images nodulaires et une petite cavité de 9 cm.

Conclusion : " Bon résultat clinique après 1 mois,
bon résultat bactériologique en 4 mois
bon résultat radiologique en 6 mois ".

OBSERVATION 49 (29)

M. D., René, 30 ans.

1944 : notion de lésions pulmonaires à droite.

1945 : caverne au niveau du hile droit
Bacilloscopie positive
Pneumothorax qui donne bon collapsus après section de brides, entretenu jusqu'en 1949.

1949 : Déficience : état général
caverne sous-claviculaire gauche;
Bacilloscopie positive
Extra-pleural gauche et Streptomycine 1 mois.

Septembre 1950 : reprise du travail.

Juin 1953 : nouvelle altération de l'état général
Bacilloscopie positive.

Hospitalisation le 24 Juin 1953 :

- Assez bon état général toux et expectoration discrètes
poids 58 Kg
V.S. 18 - 29 - 75

- Bacilloscopie négative

- à la radio : à gauche, extra-pleural;
à droite, opacité non homogène axillaire;
des tomos montrent des nodules confluents,
pas d'excavation certaine.

Après 2 mois de traitement associé, quitte le service pour le sanatorium.

- Bon état général V.S. normale
  poids 57 Kg - a maigri de 1 Kg
- Bacilloscopie négative
- à la radio : nettoyage partiel des nodules axillaires droit.

Conclusion : " Amélioration radiologique limitée ".

OBSERVATION 51 (2307)

M. D., Robert, 22 ans.

Octobre 1950 : pleurésie gauche; une radio contemporaine montre une grosse réaction ganglionaire qui traduit une primo-infection récente; sur les clichés suivants, nodules bilatéraux à projection sous-claviculaire externe.

Traité par 50 gr de Streptomycine
2 Kg500 de P.A.S. per os.

Août 1951 : reprise du travail.

Décembre 1952 : Bacilloscopie positive;

Traité pendant 15 jours à son domicile :
P.A.S. et I.N.H. per os

Hospitalisation le 16 Janvier 1953 :

- Bon état général
- Bacilloscopie négative dans le liquide de tubage
- à la radio : un infiltrat apical bilatéral mais à prédominance gauche.

L ' I.N.H. est poursuivi per os; au P.A.S. per os, on substitue des perfusions I.V.

Après 3 mois de traitement :

- Bon état général
- Bacilloscopie négative
- à la radio : les opacités des 2 sommets ont légèrement regressé.

Conclusion : " Amélioration radiologique limitée ".

OBSERVATION 52 (2170)

Mlle M., Simone, 19 ans.

1941 : pleurésie séro-fibrineuse droite; séjour en préventorium.

Mai 1950 : hémoptysie; Bacilloscopie positive.
à la radio du côté droit, une opacité sus et rétro-claviculaire.
Repos en sana sans antibiotiques 1 an

Octobre 1951 : reprise du travail; surmenage (53 heures par semaine).

Mars 1952 : déficience état général.

Mai 1952 : découverte d'une infiltration nodulaire du sommet gauche.

Hospitalisation le 18 Juin 1952.

- Assez bon état général,
- Bacilloscopie négative dans le liquide de tubage
- à la radio : petites nodules des 2 apex, aspect discret en nébuleuse.

Mise au traitement de P.A.S. (I.V.) seul pendant 1 mois, puis au traitement associé P.A.S. (I.V.) et I.N.H. per os : 2 mois.

Quitte le service après 3 mois de traitement :

- Bon état général (a grossi de 2 Kg)
- Bacilloscopie négative
- à la radio : nettoyage partiel des nodules apicaux.

Revue après 3 mois de repos sans traitement :

- Bon état général
- Bacilloscopie négative
- à la radio : nouveaux progrès.

Revue après 1 an :

- Maintien des résultats acquis.

Conclusion : " Bon résultat radiologique ".

OBSERVATION 53 (2396)

M. E., Louis, 48 ans.

1944 : apparition de micro-nodules du sommet gauche; repos

1946 : bilatéralisation de ces nodules; repos.

Mars 1952 : remaniement radiologique; épisode fébrile;
1° cure d'antibiotique - 50 gr. de Streptomycine.

Hospitalisation le 2 Octobre 1952 :

- Etat général déficient Temp. 38°
  V.S. 32 - 61 - 111
  toux et expectoration assez marquées
  poids 68 Kg
- Bacilloscopie positive.
- à la radio : lésions ulcéro-fibreuses bilatérales, prédominant à droite où elles réalisent un évidement multigéodique du sommet et de la partie moyenne;

  à gauche : une petite cavité sous-claviculaire externe.

Mis au traitement double associé auquel on adjoint un pneumo-péritoine.

Reprise rapide d'un bon état général : température stabilisée à 36,5 - 37° en moins d'un mois.

Après 3 mois : la V.S. est à 4 - 10 - 35 et la Bacilloscopie négative.

Après 6 mois :

- Bon état général
- Bacilloscopie négative
- à la radio : des 2 côtés, sclérose des sommets, emphysème des bases.

Conclusion : Compte tenu de la gravité des lésions initiales, il s'agit d'un

" Bon résultat radiologique

bon résultat bactériologique (après échec de 50 g de Streptomycine)

bon résultat clinique "

d'un traitement de 6 mois.

Soulignons ici l'adjonction d'un PNO péritoine au traitement habituel. Il est difficile de faire la part des antibiotiques et celle de la collapsothérapie. Mais dans cette formé ulcéreuse bilatérale et étendue le résultat a été excellent.

...

Existet-il une synergie d'action entre :

PNO péritoine
P.A.S. (i.v.)
I.N.H. per os

comme tend à le démontrer la récente thèse de M. BOULLET ?

OBSERVATION 54 (603)

Mme F., Marcelle, 50 ans

1943 : Pleurésie à droite.

1949 : Tuberculose bi-apicale et monocordite gauche;
stabilisation par le repos; n'a jamais eu d'antibiotiques.

1953 : rechute;

Hospitalisation le 27 Avril 1953 :

- mauvais état général Temp. 37 - 37,9°
  Toux sèche quinteuse
  Asthénie - Anorexie
  Poids 43 Kg.
- Bacilloscopie négative.
- à la radio : infiltrat des 2 sommets avec
  du côté droit : importante excavation sous-claviculaire.

Mise au traitement double associé. Après 1 mois, l'état général s'est amélioré, la température est stable à 36,5 - 37°, elle a grossi de 1 Kg700.

La malade quitte le service; continue à prendre du rimifon associé d'abord à du P.A.S. per os, puis reprend le P.A.S. (I;v.) tous les jours, puis seulement 3 fois par semaine.

Après 3 mois de traitement :

- Bon état général,
- Bacilloscopie négative
- à la radio : une importante amélioration;
  à gauche, nettoyage total,
  à droite, la caverne sous-claviculaire a disparu,
  seule, persiste une petite opacité de l'apex.

En dépit d'un traitement à domicile où le P.A.S. i.v. a été quelquefois remplacé par du P.A.S. per os, : " Très bon résultat radiologique,
bon résultat clinique " d'un traitement de 3 mois.

OBSERVATION 55 (2269)

M. C., Maurice, 46 ans.

1945 : découverte ulcus duodénal.

1948 : gastrectomie.

1950 : découverte de tuberculose nodulaire.

1952 : modification de l'image radiologique, extension des nodules.

Hospitalisation le 28 Janvier 1953 :

- Bon état général
- Bacilloscopie négative
- à la radio : nodules bi-apicaux,
  pas d'image cavitaire.

Après 2 mois ½ de traitement double associé :

- Bon état général
- Bacilloscopie négative
- à la radio : légère regression des nodules bi-apicaux.

Revu 7 mois plus tard, après repos sans traitement :

- Maintien des résultats acquis.

Conclusion : " Amélioration radiologique limitée ".

OBSERVATION 56 (2817)

Mme D., Jeanine, 30 ans.

1946 : épisode laryngé

- lésions pulmonaires de la base gauche
- Bacilloscopie positive

Création d'un pneumothorax gauche qui sera insufflé jusqu'en 1949.

Mars 1949 : découverte d'une lésion droite:

27 gr. de Streptomycine.

Janvier 1950 : reprise évolutive de la lésion droite;

Création d'un pneumothorax droit, après section de brides, donne un bon collapsus,

- il sera entretenu jusqu'en Mars 1953.

Juin 1954 : déficience état général.

Hospitalisation le 9 Juillet 1954 :

- état général médiocre toux
  asthénie
  amaigrissement récent de 4 Kg
  temp. à 37,6 - 37,7°.

- Bacilloscopie positive.
- à la radio : image fibro-nodulaire des 2 sommets;

  à la base droite, une opacité non homogène.

Mise au traitement double associé; reprise de l'état général.

Après 2 mois :

- état général satisfaisant
- Bacilloscopie négative
- à la radio : légère regression des opacités des 2 apex et de la base droite.

Conclusion : " Bon résultat clinique,
bon résultat bactériologique
amélioration radiologique limitée ".

OBSERVATION 57 (250)

M. Cor., 50 ans.

1951 : Découverte de lésions nodulaires bi-apicales, à prédominance droite,

30 gr. de Streptomycine
P.A.S. per os.

Mai 1953 : Rechute, marquée par troubles de l'état général.

Bacilloscopie positive et remaniement radiologique.

Hospitalisation le 25 Juillet 1953 :

- Assez mauvais état général toux importante
  expectoration muco-purulente
  temp. normale.

- Bacilloscopie positive

- à la radio : du côté gauche, opacité non homogène de la partie moyenne et de la région sous-claviculaire;

  du côté droit , au sommet, une opacité dense arrondie excavée en son centre.

Mis au traitement associé.

Après 1 mois ½ :

- Les signes fonctionnels ont regressé

- Bacilloscopie négative.

Après 4 mois ½, quitte le service pour le sanatorium :

- Bon état général,

- Bacilloscopie négative

- à la radio : du côté gauche : l'opacité non homogène se projettant dans les régions sous-axillaires et moyenne a regressé de façon notable;

  du côté droit : une petite opacité non homogène persiste à 7 cm.

Revu après 4 mois de repos en sanatorium ;

les résultats cliniques, bactériologiques et radiologiques se sont maintenus.

Conclusion : " Bon résultat clinique,

bon résultat bactériologique

amélioration radiologique limitée "

d'un traitement de 4 mois ½ - maintien des résultats acquis après 4 mois de repos sans traitement.

OBSERVATION 58 (2676)

Mme P., Raymonde, 26 ans

Mai 1950 : Découverte de lésions bilatérales au cours d'examen systématique :

à gauche, une petite cavité,
à droite, opacité apicale.

Janvier 1954 : reprise évolutive à gauche; pneumothorax gauche.

Mars 1954 : Bacilloscopie positive, infiltrat du sommet droit.

Hospitalisation le 29 Mars 1954 :

- Etat général assez bon toux discrète
  petite expectoration matinale
  temp. 37,1 - 37,9°
- Bacilloscopie positive.
- à la radio : à gauche : Pneumothorax donnant un bon collapsus,
  à droite : infiltrat rétro-claviculaire externe,
  des tomos confirment la perte de substance au sein de cet infiltrat.

Après 4 mois de traitement associé quitte le service pour attendre à son domicile le placement sanatorial :

- Excellent état général disparition de la toux et de l'expectoration
  temp. 36,5 - 37°.
- Bacilloscopie négative depuis 2 mois
- à la radio : à gauche : bon pneumothorax
  à droite : l'infiltrat a regressé de façon importante,
  les cavités ne sont plus visibles.

Conclusion :

" Bon résultat bactériologique,
bon résultat radiologique ".

CAS ANCIENS

LESIONS ANCIENNES 16 CAS

I.- FORMES à EVOLUTION CRANIO-CAUDALE (6 cas).

assez avancés, mais où l'ancienneté de la lésion évolutive est assez difficile à apprécier, soit du fait de l'incertitude de stabilisation complète des lésions anciennes (obs. N° 59 - 60 - 61 - 62 - 63), soit d'un diagnostic fait à une période tardive, à l'occasion d'une déficience de l'état général (obs. N° 64).

II.- 10 cas OU NOUS AVONS LA CERTITUDE d'une LONGUE EVOLUTION :

il s'agit le plus souvent de formes à début bi-apical, mais dont la progression cranio-caudale est moins typique (obs. N° 65 - 66 - 67 - 68 - 70 - 71 - 72).

1 cas avec dissémination bilatérale en écharpe (obs. N° 69)

1 cas concernant un malade vu trop tardivement pour apprécier le mode de début (obs. N° 73).

1 cas se rapportant à des lésions d'aspect et de localisation assez rares (obs. N° 74)

OBSERVATION 59 (2261)

M. N., Marc, 32 ans.

Juillet 1951 : Notion d'anomalie radiologique des 2 sommets.

Octobre 1952 : Découverte de bacilloscopie positive

Hospitalisation le 1er Novembre 1952 :

- Bon état général
- Bacilloscopie positive
- à la radio : opacité non homogène des 2 sommets et micro-nodules s'étendant vers la région axillaire.

Mis au traitement double associé; la bacilloscopie est négative après 1 mois.

Après 3 mois ½ :

- Bon état général
- Bacilloscopie toujours négative
- à la radio : une importante amélioration; nettoyage des régions axillaires; seuls, persistent quelques nodules du sommet.

Repos en sanatorium et poursuite du traitement I.N.H. et P.A.S. per os pendant 3 mois :

- Bon état général
- Bacilloscopie négative après 4 tubages
- à la radio : nouveau progrès, aspect plus calcifié des lésions.

Conclusion : " Bon résultat bactériologique,

bon résultat radiologique ",

chez une forme à évolution cranio-caudale relativement récente (diagnostiquée 15 mois avant l'application du traitement, évoluant sans rémission franche).

OBSERVATION 60 (2718)

Mme D., Annick, 30 ans.

1948 : Pleurésie gauche, apparition de nodules bi-apicaux - repos.

1949 : Reprise du travail à mi-temps.

Décembre 1950 : Bacilloscopie positive dans le liquide de tubage.

Juillet 1951 : remaniement radiologique - 20 g de Streptomycine

Janvier 1953 : Bacilloscopie positive

Hospitalisation le 11 Janvier 1954 :

- Bacilloscopie négative
- à la radio : opacités arrondies multiples, bilatérales et à progression apicaux-caudale.

Après 4 mois de traitement :

- Bon état général (mais continue à maigrir)
- Bacilloscopie négative, même après culture
- à la radio : aspect plus fibreux des sommets, regression partielle des nodules sous-jacents.

Conclusion : " Amélioration radiologique limitée ".

OBSERVATION 61 (2308)

M. M. Basile, 48 ans

1939 : Notion d'une image thoracique normale

Février 1951 : affection pulmonaire d'évolution trainante

Octobre 1951 : une radio montre des opacités nodulaires des 2 sommets

Mai 1952 : Découverte de bacilloscopie positive; une radio montre une extension vers la base des opacités non homogènes des 2 côtés; au sommet, excavation probable.

Traitement : P.A.S. per os 500 gr. I.N.H. 10 gr.

Hospitalisation le 7 Janvier 1953 :

- mauvais état général
  asthénie
  anorexie
  amaigrissement, poids 64 Kg
  toux marquée
  expectoration muco-purulente
  V.S. 22 - 33 - 95
  mais température normale
- Bacilloscopie positive
- à la radio : importante dissémination d'opacités non homogènes dans les 2 champs pulmonaires; ces opacités prédominent au sommet où des pertes de substance sont probables.

Après 2 mois ½ de traitement le malade quitte le service pour le sanatorium :

- Bon état général { poids 68 Kg - reprise de 2 Kg
  V.S. 5 - 26 - 83 }
- Bacilloscopie négative

- à la radio : nettoyage des nodules des 2 bases

Conclusion : " Bon résultat clinique
bon résultat bactériologique,
amélioration radiologique limitée ".

OBSERVATION 62 (12493)

M. I., Thomas, 31 ans.

Février 1951 : Image radiologique anormale; pas de traitement, refuse d'arrêter son travail

Avril 1952 : Déficience état général; nodules du sommet gauche; Bacilloscopie négative; repos de 5 mois sans traitement.

Mars 1953 : Nouvelle atteinte de l'état général (fièvre, toux opiniâtre) Bacilloscopie positive; reçoit du P.A.S. per os et environ 27 g de I.N.H.

Hospitalisation le 21 Août 1953 :

- Assez bon état général toux et expectoration modérées
poids 55 Kg
temp. normale
V.S. 22 - 73 - 117

- Bacilloscopie positive

- à la radio : nodules disséminés dans les 2 champs pulmonaires, ils prédominent au sommet; du côté gauche, 2 ulcérations, l'une sous-clavculaire, visible de 9 à 11 cm du plan dorsal, l'autre para-hilaire, située à 5 cm.

Après 4 mois ½ de traitement :

- Bon état général a grossi de 1 Kg 500
V.S. 11 - 30 - 74

- Bacilloscopie négative

- à la radio : une certaine amélioration; les nodules des bases ont bien regressé, les cavités à gauche persistent, mais leur volume a diminué de façon notable.

Devant l'insuffisance des résultats radiologiques et la survenue d'une hématurie qui fait suspecter une tuberculose rénale, les perfusions de P.A.S. sont arrêtées et remplacées par la Streptomycine.

Conclusion : " Bon résultat clinique,
bon résultat bactériologique
amélioration radiologique limitée ".

OBSERVATION 63 (2639)

M. P., Maurice, 57 ans.

1940 : petite hémoptysie.

1947 : pleurite, douleur thoracique, épisode fébrile.

Janvier 1948 : Découverte radiologique d'une opacité droite sous-claviculaire;
bon état général,
Bacilloscopie négative,
pas de traitement.

Octobre 1952 : déficience état général (toux opiniâtre) semble marquer la reprise évolutive des lésions.

Décembre 1952 : Hémoptysie.

Hospitalisation le 29 Décembre 1952 :

- Bon état général temp. normale
  V.S. 3 - 22 - 80
- Bacilloscopie positive
- à la radio : tuberculose ulcéro-fibreuse des 2 sommets,
  avec emphysème des bases réalisant un aspect de tuberculose cranio-caudale assez évoluée.

Après 2 mois de traitement double associé :

- Excellent état général (a grossi de 7 Kg)
- Bacilloscopie négative ;
- à la radio : assez peu de modification.

Conclusion :

" Bon résultat bactériologique,

amélioration radiologique limitée ".

OBSERVATION 64 (2780)

M. H., Gabriel, 53 ans.

Pleurésie droite à lâge de 12 ans.

Février 1954 : Episode broncho-pulmonaire avec toux - expectoration - point de côté, anorexie - léger amaigrissement - mais température normale.

A la radio, opacités des 2 sommets.

Est soigné à son domicile : Streptomycine, 10 gr, P.A.S. et I.N.H. (quantité non précisé par le malade).
Les signes fonctionnels cèdent rapidement.

Hospitalisation le 23 Mai 1954 :

- Bon état général V.S. 20 - 48 - 80
  toux et expectoration minimes
  poids 51 Kg
- Bacilloscopie positive après homo.
- à la radio : opacités non homogènes aux 2 sommets;
- en tomos : à la base droite : image de pachy pleurite.
- excavations multiples des sommets prédominant du côté droit;

Mis au traitement associé pendant 2 mois - 1 mois ½ seulement pour le P.A.S. (I.v.) qui sera continué per os (difficultés techniques de perfusion) :

- Bon état général disparition de la toux et de l'expectoration
  a grossi de 3 Kg
  V.S. reste à 25 - 45 - 80
- Bacilloscopie négative
- à la radio : aucune modification.

Conclusion :

" Bon résultat bactériologique,

échec radiologique ".

OBSERVATION 65 (2354)

M. O., André, 50 ans.

1947 : pleurésie gauche

1950 : découverte de lésions parenchymateuses du sommet gauche; courte cure en sanatorium, sort sur sa demande.

Mai 1952 : Hémoptysie ;
Hospitalisé dans un service parisien -
refus de thoracoplastie

Hospitalisation à PAUL-BROUSSE en Octobre 1952 :

- assez bon état général asthénie légère
  toux et expectoration discrètes
  poids 56 Kg
- Bacilloscopie négative
- à la radio : à gauche, importante pachypleurite de la base, foyer ulcéro-fibreux apical limité;
  à droite, excavation du sommet.

Après 4 mois ½ de traitement quitte le service pour le sanatorium :

- Bon état général disparition de l'asthénie
  ne tousse plus
  poids à 56 Kg inchangé
- Bacilloscopie négative
- à la radio : à gauche, image inchangée,
  à droite, amélioration, mais persistance d'une image cavitaire.

(Pas de collapsothérapie en raison de l'insuffisance fonctionnelle gauche).

Conclusion : " Amélioration radiologique limitée " d'un traitement de 4 mois ½.

OBSERVATION 66 (2414)

M. B., Louis, 31 ans.

1951 : Découverte de lésions bilatérales traitées par double pneumothorax.

à droite, bon collapsus,
à gauche, le pneumothorax se révèle inefficace et se complique d'une pleurésie.

1952 : traité pendant 1 mois par l'I.N.H. seul

abandon du pneumothorax gauche, proposition et refus de thoracoplastie gauche.

Hospitalisation le 26 Octobre 1953 :

- assez bon état général poids 58 Kg 600
  V.S. normale
- Bacilloscopie positive
- à la radio : à droite, bon pneumothorax
  à gauche, opacité non homogène de l'apex;
  à la base, image de pachypleurite, peut-être de liquide résiduel.

Après 3 mois ½ de traitement :

- Très bon état général (poids 61 Kg)
- mais Bacilloscopie positive
- à la radio : à droite, le pneumothorax a été abandonné sur l'aspect cicatriciel des images pulmonaires;
  à gauche, image identique des opacités apicale et basale.

Conclusion : " Echec bactériologique,
échec radiologique ".

OBSERVATION 67 (262)

Mme P., Odette, 39 ans.

1935 : Découverte de tuberculose pulmonaire droite, traitée par pneumothorax entretenu jusqu'en 1937.

1950 : reprise évolutive des lésions droites;

500 gr de P.A.S. per os

Mai 1951 : nouvelle rechute à droite.

Novembre 1951 : bilatéralisation avec pneumothorax spontané à gauche ;
1ère hospitalisation dans le service,
traitement : P.A.S. intraveineux

Janvier 1952 : épisode fébrile;
accentuation des lésions à droite, 15 gr. de Streptomycine.

2 ème Hospitalisation le 19 Septembre 1952 :

- assez bon état général malgré une toux et une expectoration importantes.
- Bacilloscopie positive
- à la radio : à gauche, lésions apicales semblant calcifiées;
  à droite, 2 énormes cavités du lobe supérieur.

Mise au traitement double associé; après 2 mois ½ accuse des troubles urinaires et des lombagies très intenses, cédant avec l'arrêt des perfusions I.V. de P.A.S.

- maintien d'un bon état général
- mais la Bacilloscopie reste positive.
- à la radio : à gauche, image inchangée,
  à droite, nettoyage péri-cavitaire, aspect bulleux des cavernes et légère réduction de leur diamètre.

La malade quitte le service et va se reposer en sanatorium, en attendant de prendre une décision chirurgicale.

Revue après 2 mois ½ de séjour en sanatorium, où le traitement triple :
Streptomycine,
P.A.S. (I.v.)
I.N.H. per os, a été associé à un PNO péritoine.

- On note de nouveaux progrès radiologiques et une bacilloscopie négative pour la 1ère fois en Décembre 1953.

Revue en Septembre 1954 :

- on constate le maintien des résultats bactériologiques.

Conclusion : Le traitement double associé n'a donné ici qu'un " résultat radiologique limité, et un échec bactériologique ";

ce n'est qu'après adjonction de la Streptomycine que la bacilloscopie est devenue négative.

OBSERVATION 68 (2794)

M. B., Roger, 38 ans

Novembre 1951 : amaigrissement de 8 Kg en quelques mois;

asthénie - hémoptysie - Bacilloscopie négative

à la radio : nodules apicaux et bilatéraux.

- pneumothorax droit - P.A.S. per os (25 gr par jour, 950 g.en tout) et Streptomycine (total 20 gr.)

1952 : part en sanatorium

Bacilloscopie positive par intermittence.

Mars 1953 : Streptomycine 20 gr.

Août 1953 : I.N.H. 18 gr 50;

Bacilloscopie après homogeneisation

Hospitalisation le 2 Avril 1954 :

- Etat général assez bon poids 72 Kg 700
  V.S. 2 - 6 - 46
- Bacilloscopie négative
- à la radio : à droite, sous le pneumothorax, opacité homogène assez dense d'aspect infiltratif avec calcification,

  à gauche, opacité apicale d'allure cicatricielle.

Traitement associé et abandon du pneumothorax droit.

Après 3 mois :

- Bon état général a grossi de 3 Kg
  V.S. normale 2 - 4 - 34
- Bacilloscopie négative à tous examens.
- à la radio : à droite, bon retour du poumon à la paroi, l'opacité persiste, d'aspect plus dense, mais elle a notablement diminué du volume;

  à gauche, image identique.

Conclusion : " Amélioration radiologique limitée ".

OBSERVATION 69 (2601)

Mme C., Yolande, 31 ans.

1949 : apparition de nodules du sommet droit et déficience de l'état général après accouchement suivi d'allaitement;
refuse le pneumothorax; on fait une 1ère série de calcium I.V.

1950 : épisode fébrile après naissance d'un 2è enfant;
modification radiologique de l'image du sommet droit;
2ème série de calcium.

1952 : Excavation du sommet droit, apparition de nodules au sommet gauche
Traitée par 12 gr. de Streptomycine et P.A.S. per os.

Février 1953 : apparition de nodules para-hilaires à droite,
reçoit 6 gr de Streptomycine et une certaine quantité de I.N.H.

Hospitalisation le 18 Janvier 1954 :

- assez mauvais état général amaigrissement,
  poids 51 Kg
  asthénie très marquée
  V.S. 8 - 22 - 90
- Bacilloscopie négative
- à la radio : lésions bi-apicales semblant stabilisées,
  de plus, à droite, caverne de Nelson et nodules péri-cavitaires.

Après 2 mois ½ de traitement associé :

- état général très amélioré a grossi de 2 Kg
  l'asthénie a disparu
- Bacilloscopie négative
- à la radio : l'opacité apicale droite a notablement diminué,
  les nodules de la réhion hilaire ont disparu.

Quitte le service et refuse son placement en sanatorium.

Conclusion : " Bon résultat clinique
amélioration radiologique limitée ".

OBSERVATION 70 (2579)

M. C., Salvador, 29 ans.

Avril 1952 : Découverte de tuberculose pulmonaire et d'une Bacilloscopie positive.

Tentative sans succès d'une excavation de pneumothorax droit.

Septembre 1952 : Bacilloscopie positive
35 gr de Streptomycine.

Octobre 1952 : Création d'un extra-pleural droit;

courte cure de Streptomycine (quelques grammes) et P.A.S. i.v.

Novembre 1953 : déficience état général,

Bacilloscopie positive

infiltrat du sommet gauche.

Hospitalisation le 13 Mars 1953 :

- mauvais état général (toux et expectoration importantes)
- Bacilloscopie négative
- à la radio : à droite, persistance de lésions sous extra-pleural;

  à gauche, infiltrat sous-claviculaire très suspect d'excavation.

Après 1 mois ½ de traitement associé, quitte le service pour le sanatorium :

- Bon état général toux et expectoration diminuées

  a grossi de 1 Kg 800
- Bacilloscopie négative,
- à la radio ; légère régression des images,

  les tomos confirment l'absence d'excavation.

Conclusion :

" Amélioration radiologique limitée,

bon résultat clinique "

d'un traitement de 1 mois ½.

OBSERVATION 71 (694)

M. L., Pierre, 49 ans

Ethylisme manifeste

1945 : Découverte d'anomalie radiologique - repos.

21 Avril 1952 : Hospitalisation pour un premier séjour dans le service :

- Bon état général
- Bacilloscopie positive
- à la radio ; du côté droit, opacité non homogène excavée du lobe supérieur avec retraction thoracique et attraction trachéale;

  du côté gauche, une discrète opacité du sommet.

Après 2 mois ½ de P.A.S. i.v. tentative et échec de pneumothorax droit;

Quitte le service, et refuse son placement en sanatorium, se repose à son domicile sans traitement :

- Bon état général
- mais, Bacilloscopie positive,
- et images radiologiques inchangées.

23 Octobre 1953 : 2 ème hospitalisation :

- Assez bon état général mais toux importante et expectoration abondante, mucopurulente

  V.S. 11 - 26 - 76
  leucocytose sanguine

- Bacilloscopie positive
- à la radio : multi-excavations des 2 sommets, apparition de nodules dans les régions moyennes et d'une cavité à la base droite.

Après 3 mois de traitement associé :

- Bon état général diminution de la toux et de l'expectoration
  V.S. 12 - 34 - 106
- Bacilloscopie positive, après homogénéisation.

Après antibiogramme résistance à l'I.N.H.

- à la radio : opacité non homogène des 2 sommets;

à gauche, une cavité axillaire est bien visible, mais les nodules de la région moyenne ont disparu, ainsi que la cavité de la base droite.

Revu 5 mois après son départ :

- Bon état général
- Bacilloscopie négative après homogénéisation (1 seul examen)
- à la radio : nouveaux progrès.

(le malade s'est reposé à son domicile et a continué l'I.N.H. pendant un cerrain temps, le P.A.S. i.v. a été remplacé par du Diatox)

Conclusion : " Bon résultat radiologique "

(le résultat bactériologique ne pouvant être apprécié dans de nouveaux examens).

OBSERVATION 72 (2028)

M. R., René, 52 ans.

1943 : Découverte d'une anomalie radiologique droite lors d'un examen systématique - pas de traitement.

1945 : Déficience état général;

à la radio : excavation droite, petites lésions à gauche.

1946 : création d'un pneumothorax droit donnant bon collapsus après section de brides.

1947 : création d'un pneumothorax gauche

Janvier 1951 : abandon du pneumothorax gauche, retour incomplet à la paroi, 15 gr de Streptomycine.

Novembre 1951 : apparition de liquide de substitution dans la cavité pleurale gauche.

Janvier 1952 : ce liquide devient purulent; abandon du pneumothorax droit créé en 1946.

Hospitalisation le 14 Février 1952 pour un 1er séjour dans le service : apparition d'une fistule pleurale gauche sous l'influence d'un traitement local: ponctions, lavages, Streptomycine et P.A.S. intra-pleural. Le liquide disparaît, la réexpansion parenchymateuse est obtenue à sa sortie du service le 14 Juin 1952.

2 ème hospitalisation le 26 Juin 1953 :

- Assez bon état général
- Bacilloscopie positive
- à la radio : à gauche, pas de liquide, seules, persistent des sequelles pleurales, le parenchyme pulmonaire est revenu à la paroi, mais on distingue quelques nodules du sommet à 9 cm.

  à droite, une excavation de la région sous-axillaire visible de 9 à 11 cm, et un foyer caséeux à 7 cm.

Mis au traitement associé; après 1 mois :

- Bacilloscopie négative,

Après 3 mois, quitte le service pour le sanatorium

- Bon état général (a grossi de 1 Kg)
- Bacilloscopie négative
- à la radio : image inchangée

Conclusion : " Bon résultat bactériologique,
échec radiologique ".

OBSERVATION 73 (2103)

Mme An., 20 ans.

Avril 1952 : Hémoptysie;
à la radio : multi-excavations bilatérales.
Fait un court séjour dans le service et sort sur sa demande.
Bilan incomplet, aucun traitement.

Après un bref séjour en sanatorium, où elle reçoit 15 g de Streptomycine et 20 flacons de P.A.S. et où l'on crée un pneumothorax péritoine, revient dans le service.

Mai 1953 : 2 ème hospitalisation :

- assez bon état général à signaler simplement une V.S. à 36 - 76 - 120.
- Bacilloscopie positive dans le liquide de tubage.

- à la radio : à gauche, caverne sous-claviculaire;
  à droite, caverne para-hilaire.

Après 3 mois de traitement aux perfusions mixtes, P.A.S. + I.N.H. 0,25 associées à une petite quantité de I.N.H. per os (0,10 g) :

- Bon état général
- Bacilloscopie positive
  A l'antibiogramme dépendance au P.A.S.
  dépendance au I.N.H.
- à la radio : aggravation : à droite où la cavité a augmenté de volume :
  à gauche, image inchangée.

Conclusion :

" Echec radiologique
échec bactériologique ".

OBSERVATION 74 (2788)

Mme L., Lucienne, 25 ans.

1942 : primo-infection à l'âge de 13 ans;
découverte d'images nodulaires gauches,
repos - calcium - surveillance radiologique, jusqu'en 1947 aspect radiologique stable, bon état général.

Juin 1947 : Reprise du travail.
A l'occasion d'un examen systématique, on signale 2 opacités ovoïdes, l'une para-hilaire gauche, l'autre à la base droite.

Novembre 1947 : l'opacité basale droite s'est transformée en une volumineuse cavité.
Bacilloscopie positive.

Hospitalisation dans un service parisien, où 2 tentatives de pneumothorax, l'une à droite, l'autre à gauche sont faites sans succès.
Repos sans traitement à son domicile.

Mars 1949 : Mauvais état général, extension des lésions objectivées par radios.
Phrénicectomie droite.

Avril 1949 : Séjour en sanatorium, reçoit des antibiotiques (135 g de Streptomycine), est l'objet de divers modes de collapsothérapie.

Juillet 1949 : Pneumothorax péritoine

1950 : Extra-pleural droit; importante amélioration, reprise bon état général, Bacilloscopie négative, disparition de la cavité de la base droite, aspect identique de l'opacité ovoïde (tuberculome) para-hilaire gauche.

Septembre 1951 : reprise du travail, mais étroite surveillance radiologique, le tuberculome gauche augmente progressivement de volume (a doublé environ en 2 ans).

1953 : apparition de liquide dans la poche de l'extra-pleural.

Hospitalisation le 29 Avril 1954 :

- Bon état général
- Bacilloscopie positive
- à la radio : à droite, volumineux tuberculome du segment ventral du lobe supérieur,

  à gauche, épanchement dans la poche de l'extra-pleural, pas de lésions évolutives visibles dans le parenchyme sous-jacent.

Mis au traitement double associé : on assiste à la résorption du liquide et on décide l'abandon de l'extra-pleural.

Après 3 mois :

- Bon état général
- Bacilloscopie négative,
- à la radio : à droite, l'extra-pleural a été abandonné dans d'excellentes conditions,

  à gauche, importante atténuation de l'opacité ovoïde.

Départ en sanatorium, où le traitement sera poursuivi en attendant une décision chirurgicale.

Conclusion : " Bon résultat bactériologique

bon résultat radiologique ".

De ces 74 Observations qui, rappelons-le, se composent de 56 lésions récentes (si sous ce terme nous réunissons les lésions de moins d'un an d'évolution : 30 atteintes initiales
26 rechutes récentes)

et de 18 lésions anciennes (plus d'un an d'évolution), qu'allons-nous pouvoir déduire ?

Prenons d'abord en considération

LES RÉSULTATS CLINIQUES

A leur entrée dans le service, un nombre important de malades se présentaient en bon état clinique (sans signes généraux ni symptômes fonctionnels, ceux-ci n'ayant jamais existé ou ayant régressé sous l'influence du repos seul ou associé à un traitement antérieur à l'hospitalisation).

Dans 25 cas cependant, nous avons pu constater une déficience plus ou moins marquée de l'état général, - température instable (un peu au-dessus de la normale),

- vitesse de sédimentation accélérée
- anorexie et amaigrissement,
- asthénie,
- toux et expectoration.

La régression de ces troubles a été rapide :

la température se stabilisait,

anorexie et asthénie disparaissaient,

toux et expectoration diminuaient de façon très importante, après environ 2 semaines de traitement.

La vitesse de sédimentation était un peu plus longue à se normaliser, le plus souvent après un traitement de 1 mois ½. Nous avons observé 1 cas (Obs. N° 38) où, après 2 mois de traitement, la vitesse de sédimentation est restée à 37 - 68 - 110 (cette vitesse de sédimentation accélérée allant de pair avec une bacilloscopie BK (+) et un résultat radiologique limité).

Presque tous les malades, qu'il y ait eu ou non un amaigrissement antérieur, accusaient en fin de traitement une augmentation de poids. Citons quelques rares exceptions : l'observation N° 21 qui, ayant présenté un amaigrissement récent de 4 Kg, continue à maigrir de 2 Kg pendant les 2 mois de traitement; cet amaigrissement était en rapport avec une anorexie très marquée qui cédait avec l'arrêt des perfusions de P.A.S. Ajoutons qu'en dépit de l'intolérance digestive, de l'état général resté un peu déficient, les résultats obtenus du point de vue radiologique et bactériologique ont été bons.

L'observation N° 22 : pas de prise de poids chez un malade antérieurement amaigri, mais disparition des autres signes fonctionnels et généraux et un bon résultat radiologique.

L'observation N° 50 : amaigrissement de 1 Kg en 2 mois de traitement et amélioration radiologique limitée.

L'observation N° 60 : amaigrissement récent antérieur au traitement, continue à maigrir pendant le traitement; le résultat radiologique obtenu est limité.

L'observation N° 65 : poids inchangé à la fin du traitement et résultat radiologique limité.

Mais dans l'ensemble, les résultats sur le plan clinique ont été excellents. Nous ne devons cependant pas oublier qu'il s'agissait de malades hospitalisés, mis au repos au lit sous surveillance; il est bien difficile de faire la part du repos et celle du traitement, le repos à lui seul influençant très favorablement les signes cliniques accompagnateurs d'une évolution tuberculeuse, mais ici, les résultats obtenus ont été singulièrement rapides et complets, l'action du traitement est indéniable.

Incidents et intolérance

ont été rares. Nous en retrouverons 4 dûs au P.A.S. :

le cas N° 21, déjà cité comme intolérance digestive,

le cas N° 20, où l'on signale une anorexie, des vomissements cessant avec l'arrêt des perfusions; il ne semble d'ailleurs pas que ces troubles aient été très intenses, la malade ayant grossi de 3 Kg durant le traitement.

Le cas N° 2 , qui rapporte des " brûlures épigastriques " pendant le temps que durait la perfusion.

Le cas N° 67, où l'on a noté la survenue de lombagie et de troubles urinaires après 2 mois ½ d'un traitement qui s'est avéré efficace; ces signes cessant avec l'arrêt des perfusions.

Nous n'avons relevé qu'un seul cas d'intolérance à l'I.N.H. : Elle s'est manifestée sous forme de vertiges importants au point de nécessiter l'arrêt du traitement au 12 ème jour (ce traitement étant trop court pour permettre une déduction quelconque, l'observation n'a pas été rapportée).

LES RÉSULTATS BACTÉRIOLOGIQUES

Sur 36 malades présentant des BK dans l'expectoration ou le liquide de tubage à leur entrée dans le service, 28 d'entre eux ont vu leur bacilloscopie devenir négative, ceci dans un temps variable, le plus souvent après 1 mois de traitement.

Signalons 1 cas discutable :

Observation N° 71 : après 3 mois de traitement, le malade est resté bacillifère; revu après 5 mois de repos sans traitement, les BK ne sont plus retrouvés (et ceci, après plusieurs examens successifs et homogénéisation). Mais, avant d'affirmer la guérison bactériologique, nous devons exiger quelques mois de recul.

1 rechute : l'Observation N° 41 : où il s'agit d'une forme très ancienne restée unilatérale, d'un malade bacillifère par intermittence depuis 1950; la bacilloscopie est restée positive après 2 mois ½ de traitement, elle ne se révèle négative qu'au 4 ème mois. Revu 3 mois plus tard et en consultation, la bacilloscopie est redevenue positive.

Enfin, 6 échecs, où la bacilloscopie positive à l'entrée est restée positive après plusieurs mois de traitement double associé :

4 mois pour le cas N° 14,

4 mois pour le cas N° 18,

3 mois ½ pour le cas N° 66,

3 mois pour le cas N° 73,

2 mois ½ pour le cas N° 67,

2 mois pour le cas N° 38.

A ces échecs, il convient d'ajouter le Cas N° 3, où il s'agit d'une malade à bacilloscopie négative avant et après traitement, et chez qui on trouve pour la première fois des bacilles de Koch dans le produit d'expectoration 4 mois après l'arrêt du traitement, ceci sans aggravation radiologique, sans atteinte de l'état général.

En faisant abstraction du cas douteux, obs. N° 71 où il n'est pas possible de conclure, il nous reste 35 malades bacillifères avant traitement, dont 23 porteurs de lésions récentes et 10 de lésions anciennes. Sur les 23 lésions récentes, nous relevons 20 stabilisations pour 3 échecs; sur les 10 lésions anciennes, 6 guérisons pour 3 échecs et 4 rechutes.

Tout comme dans l'ensemble des médications antituberculeuses, la double association P.A.S. (I;v.) et l' I.N.H. donne les meilleurs résultats bactériologiques sur les lésions jeunes.

LES RESULTATS RADIOLOGIQUES

	tr. bons résult.	bons résult.	amélior. limitées	échecs
I.- 56 LESIONS RECENTES				
a.- 30 cas récents				
7 formes nodulaires bien limitées	0	2	4	1
20 formes infiltratives excavées :				
14 unilatérales	3	8	3	0
6 bilatérales	0	3	3	0
3 formes avec participation pleurale (lésions pulmonaires de type infiltratif et excavé)	1	2	0	0
b.- 26 Rechutes récentes				
9 cas : lésions restées unilatérales	1	5	3	0
9 cas : atteinte bilat. mais avec lésions évolutives unilat.	2	5	1	1
8 cas : lésions évolutives bilatérales	1	3	4	0
II.- 18 lésions anciennes				
2 cas : lésions restées unilatérales	0	0	1	1
6 cas : lésions à évol. cranio-caudale	0	1	4	1
10 cas : aspect évolut. divers, mais atteinte bilatérale	0	2	5	3
Bilan global des 74 cas :	8	31	28	7

Bon et mauvais résultats se répartissent irrégulièrement suivant l'âge et l'aspect radiologique des lésions. Dans le tableau précédent, nous avons groupé les résultats en tenant compte de ces 2 éléments.

Considérons les lésions récentes (56 cas), se composant de 30 premières atteintes et 26 rechutes récentes, nous avons :

8 très bons résultats

28 bons résultats

18 améliorations limitées

2 échecs.

En ce qui concerne les lésions anciennes, nous n'avons pas obtenu un seul très bon résultat, mais seulement : 4 bons résultats,

10 améliorations limitées

et 4 échecs (donc traitement infiniment moins actif su les lésions évoluent depuis plus d'un an.

En revanche, qu'il s'agisse d'une première atteinte de la maladie ou d'une rechute récente, survenue après stabilisation certaine des lésions initiales, les résultats obtenus sont superposables.

Une atteinte pleurale ne diminue en rien l'efficacité du traitement. Sur les 3 cas qu'il nous a été donné d'observer, nous enregistrons :

1 très bon résultat

2 bons résultats.

Mais si, considérant nos 30 cas récents, nous comparons " formes nodulaires à foyer bien limité " et " formes infiltratives excavées ", bien qu'il s'agisse de lésions jeunes, résultant toutes d'une atteinte initiale, nous constatons une nette divergence des résultats obtenus.

En ce qui concerne les 7 cas de " formes nodulaires limitées " du point de vue radiologique, nous n'avons pas obtenu un seul très bon résultat, mais seulement 2 bons résultats pour 4 améliorations limitées et 1 échec. Il s'agit cependant de sujets jeunes, de 14 à 27 ans (dans 2 cas seulement, nos observations concernent des malades âgés de 38 à 43 ans), porteurs de lésions jeunes, n'ayant pas reçu d'antibiotiques avant l'institution du traitement double associé. Comme le démontre une très intéressante étude de M. BARIETY, cet aspect de la maladie tuberculeuse est d'un diagnostic difficile, tout au moins au début : signes cliniques presque toujours absents, bacilloscopie rarement positive, signes radiologiques discrets. A cause même de ce début insidieux, l'âge des lésions est souvent difficilement à préciser. Dans les 7 cas que nous avons étudiés, il semble bien que ces lésions évoluent depuis moins d'un an.

Dans les 2 cas (Obs. N° 2 et N° 7), nous pouvons nous appuyer sur la survenue d'une primo-infection récente; dans 3 cas (Obs. N° 1, 2 et 4) sur la notion un peu moins valable d'une image thoracique normale à des examens scopiques antérieurs.

Dans les cas N° 5 et N° 6, aucune certitude de lésion récente; ajoutons que l'observation N° 5 se rapporte à un malade âgé de 43 ans, à l'état général déjà atteint et porteur de lésions radiologiques assez étendues. Difficulté de diagnostic, mais aussi difficulté thérapeutique, car pronostic des plus incertains, il peut s'agir d'une forme mineure, d'une tuberculose abortive, mais ce peut être aussi une tuberculose sévère à son début.

Sur nos 7 cas observés, 5 sont bilatéraux, dont 4 bi-apicaux; ne doit-on pas redouter la grave évolution cranio-caudale ? La conduite à tenir est extrêmement délicate : abstention de toute thérapeutique et étroite surveillance radiologique, ou antibiotique, et dans ce dernier cas, lesquels ?

MM. GEISSBERGER et POINTILLART ont signalé dès Février 1953 que " les fins foyers " nodulaires, et en particulier les bi-apicaux sont mal influencés par le traitement à l'I.N.H. seul et restent une indication de choix de la Streptomycine ".

D'autre part, au sujet des tuberculoses nodulaires, M. ETIENNE BERNARD précise que " dans aucune forme nous n'avons observé un nettoyage radiologique total, aussi bien avec le traitement triple associé qu'avec l' I.N.H. seul ".

En dépit du petit nombre de cas qu'il nous a été donné d'observer, nous nous croyons autorisés à conclure à l'efficacité très modérée, très incomplète de l'association P.A.S. (i.v.) - I.N.H. sur ces tuberculoses nodulaires limitées et récentes.

A ces résultats médiocres, nous opposerons les remarquables résultats obtenus sur les lésions d'aspect plus infiltratif et excavées. Nous avons réunis 14 Observations où les lésions étaient unilatérales, lésions récentes - environ 6 mois d'évolution - mais survenant chez des sujets dans leur ensemble un peu plus âgés que dans les 7 cas précédents (formes nodulaires) :

ici, manifestations cliniques fréquentes,

bacilloscopie positive 10 fois sur 14,

enfin, signes radiologiques évidents.

Nous avons obtenu :

3 très bons résultats,

8 bons résultats,

3 améliorations limitées; nous n'avons pas observé un seul échec.

Nous considérons comme très bons résultats :

le cas N° 8 : en 3 mois ½ de traitement disparition d'une petite cavité, ainsi que des nodules péri-cavitaires, sans laisser d'images cicatricielles, donc restitution radiologique totale.

Le cas N° 15 : 2 mois de traitement donnant une régression très importante, mais non totale, des anomalies radiologiques, la collapsothérapie parait indiquée, mais s'avère difficile, le malade est laissé au repos sans traitement; 6 mois plus tard, seule, persiste une image d'aspect cicatriciel sous forme d'une petite opacité dense.

Le cas N° 16 : en 3 mois ½, disparition d'une cavité du Nelson, à l'endroit de la cavité, persistance d'une petite opacité dense.

Ces aspects cicatriciels, obtenus dans un court délai, grâce aux antibiotiques, sont radiologiquement identiques à ceux que donne la collapsothérapie ou le repos; ils ont fait récemment l'objet d'une étude par M. ETIENNE BERNARD et ses collaborateurs, qui rapportant 20 cas de tuberculose cavitaire, traités par les antibiotiques seuls :

17 par le traitement triple associé,

3 par le traitement double associé (P.A.S. et I.N.H.)

insistent sur la rapidité de la fermeture cavitaire depuis l'emploi de l'I.N.H. S'appuyant sur des examens anatomo-pathologiques pratiqués sur d'autres lésions cicatricielles, de même aspect radiologique et obtenues elles aussi par les antibiotiques seuls, ils constatent que l'aspect microscopique est identique à celui des lésions sequelles obtenues après une collapsothérapie ou un long repos.

C'est en nous rapportant à cette très intéressante étude que nous pouvons conclure que ces 3 très bons résultats radiologiques équivalents à une guérison, si toutefois on peut parler de guérison en matière de tuberculose pulmonaire chronique.

Dans ce même groupe de tuberculoses cavitaires unilatérales et récentes, nous relevons 8 bons résultats. Par "bons résultats", nous entendons les régressions très importantes (plus de la moitié), mais non totales, des images radiologiques; le plus souvent, des radiographies successives nous ont permis de suivre les différentes étapes de la régression : disparition des nodules péricavitaires, diminution du diamètre cavitaire, et surtout amincissement des parois, réalisant l'aspect désormais classique des " cavernes bulleuses ".

Sur ces lésions notablement réduites, la collapsothérapie a donné son maximum d'efficacité. Tous nos "pneumothorax différés " d'emblée ou après section de brides, ont entraîné une bonne fermeture cavitaire. Ces lésions seraient-elles modifiées du point de vue anatomo-pathologique ?

Une récente étude, faite par M. DELARUE prouve que ces lésions tuberculeuses n'ont pas d'aspect histologique spécifique; mais sur ces simples constatations cliniques et sur l'absence de cavernes résiduelles sous pneumothorax, nous sommes en droit de soupçonner la nature peu scléreuse de ces lésions traitées par la double association I.N.H. (per os) - P.A.S. (I.v.)

Un point nous semble discutable, celui de la durée du traitement. A l'heure actuelle, considérant que le risque d'installation des résistances est fortement diminué ou retardé par l'association des différents antibiotiques de nombreux phtisiologues se sont prononcés en faveur des cures prolongées.

Pour Monsieur le Professeur BROUET " ce n'est que vers le 6 ème et le plus souvent vers le 12 ème mois que l'on peut apprécier toute l'efficacité du traitement " et dans 50 % des cas, un traitement autonome par les antibiotiques est suffisant.

Pour Monsieur le Professeur MEYER, s'il s'agit de tuberculose excavée et récente dans 76 % des cas, la guérison peut être obtenue par la seule association P.A.S. - I.N.H. - repos intégral, soit en 3 mois, soit le plus souvent en 6 mois.

D'autre part, un auteur américain MITCHEL signale qu'avant l'emploi " routinier " des antibiotiques, 1 fois sur 7 on observe dans l'année suivante " une extension tuberculeuse sans complication majeure " depuis l'application des antibiotiques en cure prolongée, la proportion de ces reprises évolutives aurait été considérablement réduite. Que doit-on préférer, les courts traitements préparateurs de collapsothérapie, les longs traitements qui cherchent à éviter la collapsothérapie ?

Signalons à ce sujet le cas N° 15, qui nous apparaît spécialement instructif; après 2 mois ½ de traitement, ce malade constituait une indication typique de collapsothérapie et n'aurait pu être classé que parmi les " bons résultats "; mais le pneumothorax s'avère difficile et après 2 tentatives infructueuses, le malade est laissé au repos sans traitement dans l'attente d'une décision chirurgicale. Des radiographies successives permettent de suivre une amélioration progressive et d'assister 6 mois plus tard à une complète fermeture cavitaire, aboutissant à une petite image cicatricielle qui permet d'espérer la guérison et de classer ce cas parmi les " très bons résultats ".

Mais par une trop longue attente, ne risque-t-on pas de laisser passer le moment opportun du Pneumothorax et d'aboutir à la persistance d'une de ces cavernes dites cicatricielles dont la structure histo-bactériologique a été récemment étudiée par M. BROUET et où " il est difficile en l'absence de constatation anatomique d'affirmer leur état réellement ou apparemment cicatriciel "? Si l'on veut une certitude de guérison, c'est le traitement chirurgical qui s'impose : thoracoplastie ou exérèse là où un simple pneumothorax aurait pu suffire quelques mois plus tôt.

Existe-t-il une durée standard de traitement lorsqu'il s'agit d'une lésion justiciable de collapsothérapie ou de chirurgie ? il ne semble pas. Nous croyons plus volontiers que la durée du traitement doit être variable suivant les cas et fonction de la rapidité de régression des images radiologiques. Il faudra donc s'appliquer à apprécier cette rapidité d'action à l'aide de bilans radiologiques précis et suffisamment rapprochés.

Parmi les lésions ne relevant plus d'une atteinte initiale, du fait de la complexité des images radiologiques où se superposent lésions cicatricielles et lésions évolutives, la distinction : tuberculose nodulaire - tuberculose cavitaire n'est pas toujours aisée. Mais dans l'ensemble, nous avons pu constater que nos meilleurs résultats se rapportent, en ce qui concerne les rechutes récentes, aux lésions excavées (signalons cependant un échec sur une de ces lésions cavitaires, l'observation N° 43).

D'autre part, dans les 9 cas où les lésions sont restées unilatérales, nous avons pu enregistrer des résultats satisfaisants dans leur ensemble sur 9 cas :

1 très bon résultat

4 bons résultats

3 améliorations limitées.

En ce qui concerne les lésions d'évolution ancienne, si nous exceptons quelques formes négligées (obs. N° 71 et 73), une forme très ancienne où la maladie évolue sans rémission franche depuis 1943 (Obs. 72), c'est sur les formes à évolution cranio-caudale que notre traitement a été le moins actif.

Sur 6 cas, nous avons :

1 seul " bon résultat "

4 améliorations limitées,

1 échec.

A côté de l'âge de la lésion évolutive, de l'âge du sujet malade, du nombre de poussées déjà survenues, il semble bien qu'un autre facteur doive entrer en ligne de compte : la forme évolutive de la maladie. Ces formes évolutives se trouvent bien décrites dans les ouvrages classiques, où M. le Professuer DELARUE a écrit au sujet des phtisies : " de celles-ci peuvent être dans l'ensemble identifiés 2 grands types principaux de comportement différent; l'un est la tuberculose à progression cranio-apico-caudale, l'autre est caractérisé par des infiltrats brusquement apparus, situés le plus souvent dans le segment postérieur du lobe supérieur, parfois à la base, partiellement régressif, mais récidivant ".

Sur ces 2 formes de maladie d'aspect différent, bien qu'elles soient dûes à un même microbe, notre thérapeutique a donné des résultats différents :

Bons sur la première forme, ayant déjà une tendance naturelle à la guérison,

incomplets en ce qui concerne la seconde.

Mais, nous savons que ces formes non excavées à leur début échappent le plus souvent à la collapsothérapie.

D'emblée bilatérales et trop diffuses, elles ne sont pas non plus justifiables de chirurgie, elles évoluent de façon insidueuse, l'intervalle compris entre 2 poussées est plus une rémission qu'une régression vraie; et malgré tout le traitement double associé a, dans l'ensemble, favorisé et hâté ces rémissions. Il présente donc un certain intérêt dans cette forme de tuberculose où les moyens thérapeutiques restent encore à l'heure actuelle assez limités.

Les résultats thérapeutiques obtenus par les divers antibiotiques ainsi que par leurs diverses associations ont fait l'objet de publications fort nombreuses, certaines concernant des cas bien sériés et en nombre important ont permis d'établir le pourcentage de bons et mauvais résultats obtenus par ces diverses médications sur telle ou telle forme de lésion tuberculeuse. Notre étude porte sur un groupe peu homogène et sur un nombre de cas trop restreint pour avoir des prétentions statistiques, nous nous bornerons à comparer nos résultats à ceux rapportés par quelques-uns de ces travaux.

Dès Avril 1953, M. DUROUX signale l'association P.A.S. (I.v.) - I.N.H. (per os) comme réalisant la meilleure synergie médicamenteuse, donnant des résultats supérieurs à ceux obtenus par n'importe quelle autre association.

Au début de cette présente étude, nous avons déjà mentionné ces résultats :

sur 56 cas	29	guérisons totales (clinique et radiologique)
	25	bons résultats
	2	échecs.

Ils sont bien supérieurs à ceux que nous avons pu observer; rappelons en effet que pour un total de 74 cas, nous avons :

8	très bons résultats
31	bons résultats
28	améliorations limitées
7	échecs

Bien qu'une terminologie différente dans l'appréciation des résultats rende leur superposition difficile, nous pouvons conclure à une très nette divergence. Mais nous ignorons la durée du traitement et surtout la façon dont se compose le groupe des malades observés par M. DUROUX. Une telle divergence peut s'expliquer par une constitution différente, par une inégale proportion des différents types de lésions dans chacun des 2 groupes.

Dans une très importante et très intéressante étude sur les résultats obtenus par la triple association Streptomycine - P.A.S. - I.N.H., M. ETIENNE BERNARD a réuni 118 cas récents, soit lésions initiales, soit rechutes récentes; il nous paraît intéressant de comparer les résultats radiologiques obtenus après 3 mois avec ceux de nos 56 cas récents de composition assez identique :

	aggra-vations	sans changem.	amélior. modérées	améliorat. importantes	
118 cas traités par triple assoc. (résultats en %	1	19	30	50	
	Echecs		amélior. limitées	bons résult.	très bons résultats
56 cas traités par double assoc, résultats exprimés en chiffres absolus	2		18	28	8

En réunissant les résultats obtenus dans un même tableau, en tenant compte que les premiers sont exprimés en pourcentage, les seconds en chiffres absolus, et si nous admettons que les améliorations importantes correspondent à nos bons et très bons résultats, les améliorations modérées à nos améliorations limitées, enfin les aggravations et les inchangés à nos échecs, nous sommes tentés d'admettre la supériorité du traitement double associé qui comporte plus de bons résultats et infiniment moins d'échecs que la triple association. Cette supériorité serait-elle dûe au fait que chez bos malades, le P.A.S. a été administré exclusivement sous forme de perfusions intraveineuses ? Doit-on invoquer une synergie d'action P.A.S. (I.v.) et I.N.H. ? Un antagonisme de la Streptomycine avec l'un ou l'autre de ces antibiotiques ou avec leur association ? Nous nous garderons d'une conclusion trop rapide et trop absolue; certains éléments capables de modifier l'ensemble des résultats ont pu intervenir : composition des 2 groupes de malades observés, durée des 2 types de traitement nous apparaissent spécialement influents et imposent une discussion.

Considérons la composition des 2 groupes en nous attachant à en préciser la similitude. Les cas récents rapportés par M. ETIENNE BERNARD concerne des lésions à " début apparent remontant à moins de 6 moins ". Ils se composent de 76 lésions initiales pour 45 rechutes récentes.

Les malades que nous avons observés sont dans leur ensemble porteurs de lésions un peu plus anciennes (moins d'un an d'évolution) et ne contiennent pas une plus grande proportion de lésions initiales (30 pour 26). Sur 121 cas, M. ETIENNE BERNARD signale 111 formes cavitaires, il n'y a donc qu'un faible pourcentage de ces formes nodulaires et limitées que nous considérons comme assez mal influencées par les antibiotiques.

Mais nous nous devons de rappeler ici que certains de nos malades à l'état général très atteint ou porteurs de lésions nodulaires diffuses et étendues ont reçu à leur entrée des doses plus ou moins importantes de Streptomycine pendant un temps plus ou moins long avant d'être mis au traitement double associé; l'efficacité de ce traitement double associé ne pouvant faire l'objet d'une appréciation, les observations de ces malades n'ont pas été rapportées. Donc, sans choisir nos cas, nous avons au départ éliminé quelques formes de tuberculose très graves, mais ces tuberculoses graves étaient dans leur ensemble des formes avancées (très rarement moins de 6 mois d'évolution), le traitement triple associé suivi du traitement double associé a donné dans l'ensemble de bons résultats. Si l'on avait institué d'emblée le traitement double et en admettant que de mauvais résultats aient été obtenus, ces mauvais résultats ne perturberaient que de façon très minime, les chiffres de notre statistique portant sur les cas récents.

Donc, dans leur ensemble, les lésions que nous avons observées et traitées, étaient au moins aussi sévères et aussi évoluées que celles des cas récents rapportés par M. ETIENNE BERNARD, et l'examen comparatif des différents types de lésions dans l'un et l'autre groupe ne retire rien à l'efficacité de notre thérapeutique.

Considérons maintenant la durée des traitements : 3 mois dans tous les cas du traitement triple associé; variable en ce qui concerne nos observations : nous relevons 39 cas traités pendant une durée égale ou inférieure à 3 mois, les 17 autres s'échelonnent de 3 mois ½ à 6 mois; la majorité des traitements poursuivis pendant plus de 3 mois ont donné des résultats radiologiques limités. Signalons 7 cas (les observations N° 1 - 24 - 25 - 32 - 34 - 35 et 57) où le bilan radiologique du 3 ème mois ne montrait pas d'amélioration notable et que l'on aurait pu à ce moment-là classer parmi les échecs. Les cas N° 49 et 58 considérés comme bons résultats après 6 et 4 mois de traitement ne comportaient au 3 ème mois qu'une amélioration limitée. Enfin, le cas N° 15 - très bon résultat après 3 mois de traitement et 6 mois de repos sans traitement - n'aurait été au 3 è mois qu'un bon résultat.

Si nous voulons un bilan radiologique du 3 è mois, nous devons modifier notre statistique et signaler :

7 très bons résultats

27 bons résultats

13 améliorations limitées

9 échecs.

Ces chiffres tendent à se rapprocher de ceux obtenus par le traitement triple associé, mais la proportion des bons résultats y reste encore notablement plus importante et celle des échecs un peu plus faible.

Interrompus pour différents motifs, certains traitements ont duré moins de 3 mois (sauf dans les cas N° 7 et 43, les 2 échecs); il est vraisemblable que la poursuite de ces traitements aurait donné des résultats supérieurs et amélioré notre statistique, mais n'ayant aucune preuve, nous ne pouvons tenir compte de ce fait.

Au terme de cette étude comparative portant sur les résultats radiologiques obtenus sur des lésions récentes par les traitements triples associés et doubles associés, étude qui nous a été grandement facilitée par la clarté et la précision avec laquelle Monsieur ETIENNE BERNARD et ses collaborateurs ont su exposer leurs résultats, nous nous croyons autorisés à conclure à l'efficacité au moins égale du traitement double associant I.N.H. per os et P.A.S. (i.v.)

- Les résultats radiologiques que nous avons obtenus sur les formes d'évolution ancienne ne nous paraissent pas susceptibles de faire l'objet d'une étude comparative, leur nombre en est trop restreint et leur aspect trop dissemblable.

Sous ce titre de lésions anciennes, nous avons groupé les observations de 18 malades, porteurs de lésions n'ayant en commun qu'un seul caractère : plus d'un an d'évolution.

Il s'agit de formes plus ou moins évoluées et étendues (2 unilatérales pour 16 bilatérales) de potentiel évolutif très différent. Si nous avons éliminé quelques cas très graves où l'importance des signes cliniques nous a fait préférer le traitement triple associé, ces tuberculoses restent dans leur ensemble sévères et assez avancées, certaines ignorées ou négligées à leur début n'ont été vues qu'à un stade tardif, d'autres ont mal réagi à des thérapeutiques parfaitement correctes. Citons une exception, le cas N° 59, se rapportant à un malade de 32 ans n'ayant jamais été l'objet d'une thérapeutique antituberculeuse avant le traitement double associé, institué 15 mois après le début apparent des lésions. Dans ce cas ancien limité, nous avons obtenu un bon résultat radiologique.
Dans les autres cas, il s'agissait de formes graves, soit tuberculoses négligées vues et traitées pour la première fois à un stade tardif, soit tuberculoses déjà traitées ne relevant ni de la collapsothérapie ni de l'exérèse ou en ayant épuisé les différentes ressources et se présentant presque toujours chez des sujets ayant reçu de fortes doses de Streptomycine; en tenant compte de ces faits, nous pouvons conclure à des résultats radiologiques satisfaisants avec :

- 3 bons résultats
- 10 améliorations limitées
- 5 échecs.

Nous n'avons qu'une seule rechute à signaler (obs. N° 41, elle a été à la fois bactériologique et radiologique, elle s'est produite 8 mois après l'arrêt du traitement et concerne des lésions très anciennes.

Dans tous les autres cas, les bacilloscopies sont restées négatives et les radios n'ont jamais montré de reprise évolutive, mais le plus souvent, une poursuite de l'amélioration.

" La rechute du 3 ème mois " signalée à l'occasion des premiers traitements par l'I.N.H. (celui-ci étant employé seul) n'a jamais été observée. Rappelons que cette rechute allait le plus souvent avec l'installation de l ' I.N.H. - résistance. Cette I.N.H. - résistance - si nous nous en rapportons aux travaux de M. ETIENNE BERNARD et de ses collaborateurs - au bout de 3 mois de traitement, s'installe dans 80 % des cas si l'I.N.H. est employé seul et seulement dans 15 % des cas si l'I.N.H. est associé à la Streptomycine et au P.A.S. -

Dans une toute récente publication rapportant les résultats obtenus en 3 mois par l'association I N H - P A S, ce dernier étant administré soit per os, soit par voie veinsuse, ils affirment que " la réduction du risque de résistance est aussi grande avec 2 qu'avec 3 antibiotiques ".

En partant d'un groupe de malades suffisamment important et traité par l'association P.A.S. (I.v.) - I.N.H. en cures prolongées, il serait intéressant d'apprécier l'installation de l'I.N.H. - résistance en comparant les antibiogrammes d'avant et après traitements. Insistons sur la nécessité de l'antibiogramme avant traitement. Si, en 1952, M. COLESTOS avait démontré la non existence de germes résistants d'emblée à l'I.N.H., M. MEYER (L.) dans un article plus récent nous signale que cette résistance d'emblée existe à l'heure actuelle dans une proportion assez importante et s'explique par la contamination à l'aide de germes I.N.H. - résistants. Si l'on admet la possibilité d'une surinfection en milieu hospitalier ou sanatorial, le problème de l'installation de l' I.N.H. - résistance se complique singulièrement.

Sur nos 36 malades qui présentaient une bacilloscopie positive à leur entrée dans le service, 6 d'entre eux restaient B K positive après le traitement. Ce chiffre très limité de cas ne permet pas d'étude systématique. Dans presque tous les cas, les résultats bactériologiques ont été très rapides, les bacilloscopies presque toujours négatives après 1 mois ne permettaient pas la recherche de la sensibilité des B K. Mais cette fréquence et cette rapidité de négativation de bacilloscopie limitant les recherches de laboratoire n'en constituent pas moins un excellent argument en faveur de la sensibilité des germes vis-à-vis du traitement associé.

Considérons les cas récents - lésions initiales et rechutes récentes - les résultats bactériologiques y sont spécialement brillants : sur 26 malades bacillifères à l'entrée, 23 ont vu rapidement leur bacilloscopie devenir négative; rien ne peut ici laisser présumer l'installation d'une résistance. Nous enregistrons 3 échecs, l'un d'eux, le n° 14, ne s'applique pas à une lésion très récente, en fin de traitement, les radios montrent des lésions d'aspect fibreux. Il semble bien que dans la statistique de M. ETIENNE BERNARD ces lésions auraient pu être considérées comme anciennes.

Le cas N° 3 où l'on note une première bacilloscopie positive sans rechute clinique ni radiologique après 2 mois ½ de traitement et 4 mois de repos, prête à discussion; nous n'avons qu'un examen positif; avant d'affirmer une rechute bactériologique secondaire à une installation de résistance, il faut exiger d'autres bacilloscopies et un antibiogramme. Donc, sur 26 malades bacillifères à l'entrée : 2 échecs et 2 cas discutables.

Sur les 102 cas récents étudiés par M. ETIENNE BERNARD et présentant une bacilloscopie positive à l'examen direct avant traitement, 21 gardent une bacilloscopie positive après 3 mois de traitement triple associé.

En ce qui concerne les lésions tuberculeuses récentes, à défaut de ne pouvoir objectiver par des examens de laboratoire, une moindre installation de résistance, nous pouvons conclure que la double association :

- P.A.S. (I.v.) - I.N.H. (per os)

ne donne pas des résultats inférieurs à la triple association :

- Streptomycine
- P. A. S.
- I. N. H.

CONCLUSIONS

CONCLUSIONS

Nous avons rapporté 74 observations de sujets porteurs de lésions de tuberculose pulmonaire évolutives et soumis au traitement double associé P.A.S. (i.v.) - I.N.H.

Nous avons constaté :

1°.- De remarquables résultats sur les signes cliniques,

qui ont régressé de façon rapide et pratiquement totale toutes les fois où ils étaient présents.

2°.- De bons résultats bactériologiques;

avant le traitement, 36 malades étaient bacillifères,
après le traitement, 8 seulement présentaient une bacilloscopie positive.

3°.- D'intéressants résultats radiologiques, avec

- 8 très bons résultats
- 31 bons résultats
- 38 améliorations limitées
- 7 échecs.

4°.- Tant du point de vue radiologique que bactériologique, les lésions se sont trouvées d'autant plus favorablement influencées qu'elles étaient plus récentes. Mais il faut faire une exception pour les formes à foyers nodulaires bien limités où les résultats ont été moins bons, même si l'évolution était récente.

5°.- Ces résultats ne sont pas inférieurs à ceux obtenus par le traitement triple associé.

VU & PERMIS D'IMPRIMER

Le Recteur

de l'Académie de PARIS,

J. S A R R A I L H

Le Doyen de la Faculté de Médecine,

Léon B I N E T

Le Président de la Thèse,

J. D E L A R U E

BIBLIOGRAPHIE

BIBLIOGRAPHIE

AITOFF (Mme) : " Action in vitro vis-à-vis du bacille tuberculeux de l'hydrazide de l'acide isonicotinique seul et combiné avec le P.A.S. ".

(Acta phtisiologica N° 3, Mai 1952, p. 19 - 22)

BARIETY (H.), Le TACON (J.), FOURCHON (J.), POULET (J.) :

" Le problème des tuberculoses atténuées des régions supérieures du poumon - Pronostic et conduite à tenir ".

(Revue du Praticien, tome III, N° 3, p. 153 - 156).

BENDA (R.), MORELLEC et Mme GUIBERT :

" Taux de Concentration dans le sang de l' I.N.H. administré sous forme de perfusion intra-veineuse ".

(Rebue de la Tuberculose, tome XVII, 1953 , N° 1 - 2, p. 90 - 93).

BENDA (R.), MORELLEC (R.) et Mme GUIBERT :

" Etude comparée du taux de la concentration sanguine de l'Isoniazide administré sous forme de perfusion veineuse ou per os ".

(Revue de la Tuberculose, tome XVII, 1953 , p. 347 - 351).

BERNARD (E.), KREIS (B.), LOTTE (A.), LOUBRY (P.), et COBY (J.) :

" Résultat du traitement de la tuberculose pulmonaire par Streptomycine, P.A.S. et Isoniazide appliqués en association pendant 3 mois ".

(Revue de la Tuberculose, 5° Série, tome XVIII, N° 3 - 1954 - p. 149 - 166).

BERNARD (E.), RENAULT (R.), CHRETIEN (J.), Mlle DUBOYS (Y.) et SELVARADJA :

" Fermeture des cavités tuberculeuses sous l'influence des médications antibiotiques - vérification anatomique ".

(Revue de la Tuberculose, 5 è série, tome XVIII, N° 6 - 1954).

BERNARD (Etienne), KREIS (B.), LOTTE (A.), LEJOUBIOUX et JULIEN (J.L.) :

" Résultat du traitement de la tuberculose pulmonaire par I.N.H. et P.A.S. associés pendant 3 mois (en comparaison avec I.N.H. - Streptomycine et P.A.S. associés) ".

(Revue de la Tuberculose, tome XVIII, N° 9 - 1954, p.

BORY (J.) :

" Les perfusions intra-veineuses de sels de sodium de l'acide para-amino-salicylique ".

(Thèse Paris 1951)

BOULLET (M.) :

" L'association pneumo - péritoine - I.N.H. - P.A.S. (I.v.) dans le traitement de la tuberculose pulmonaire cavitaire ".

(Thèse Paris 1953)

BOURGEOIS (P.), VIC - DUPONT ( ), ROY (A.) et DELMAS ( ) :

" Les perfusions d'Isoniazide ".

(Semaine des Hôpitaux, N° 19, 18 Mars 1953, p. 974 - 976).

BROUET (G.), HERTZOG (P.) et CHRETIEN (J.) :

" Etude anatomique de 5 cas de cavernes tuberculeuses cicatricielles après traitements antibiotiques ".

(Revue de la Tuberculose, 5° série, tome XVIII, N° 4-5, p. 337 - 360, 1954).

BROUET (C.) et MARCHE (J.) :

" Résultats obtenus par les traitements antibiotiques prolongés - six mois à deux ans - dans la tuberculose commune - étude de 200 cas.

(Revue de la tuberculose, 5 è série, Tome XVIII - 1954 - N° 9, p. 851 - 890).

CHORINE (M.V.) :

" Action de l'acide nicotinique sur les bacilles du genre mycobactérium).

(C.R. Académie des Sciences - 220 - 1945 - 150).

COLESTOS (P.J.) :

" Enquête des centres de phtisiologie ".

(Revue de la Tuberculose, 1953, tome XVII., p. 1 - 29).

COLESTOS (P.J.) : " L'évolution de la résistance bacillaire chez les tuberculeux pulmonaires en traitement par l'Isoniazide ".

(Revue de la Tuberculose, 1953, tome XVII, p. 75 - 89)

COLESTOS (P.J.) :

" De l'association I.N.H. - Streptomycine - P.A.S. ".

(Revue de la Tuberculose, 1952, tome XVI, p. 670 - 678).

DELARUE (J.) :

" Les principales étapes lésionnelles de la tuberculose pulmonaire " .

(Traité de Médecine, tome III, p. 224).

DELARUE (J.), PAILLAS (J.), GOUYGOU (C.), BOCQUET (L.), BOUHEY (S.), et CHOMETTE (G.)

" Etude anatomique des lésions traitées par les antibiotiques (Travail du laboratoire d'Anatomie pathologique de la Faculté de Médecine ").

(Revue de la Tuberculose, 5 è série, N° 6 - 1954, p. 481 - 506).

DOURIS et BORY :

" Pli cacheté à l'Académie de Pharmacie " le 18 Mars 1950.

DUROUX (A.), MASSON (P.), MARTY (J.), et JARNIOU (J.) :

" Notre expérience du traitement de la tuberculose à l'Hôpital Percy ".

(Ann. de Médecine - 54 - 1953, p. 214 - 227).

DUROUX (A.), MASSON (P.), MARTY (J.); LACRAMPE (H.), JARNIOU (A.), CALY et LAURENS :

" L ' I.N.H. dans les différentes formes de l'infection tuberculeuse ".

(Revue de la tuberculose 1953, tome XVII, N° 1 - 2, p. 93 - 103).

DUROUX (A.), MASSON (P.), MARTY (J.), JARNIOU (J.) :

" Notre expérience du traitement de la tuberculose par les antibiotiques à l'Hôpital Percy ".

(Ann. de Médecine 54 - 1953 , p. 63 - 74).

JUBERT (C.) :

" P.A.S. à fortes doses et tuberculose pulmonaire ".

(Thèse Paris 1951).

GEISSBERGER (M.) et POINTILLART (J.) :

" Notre expérience de l'Hydrazide de l'acide nicotinique - bilan après 6 mois de traitement - Travaux du Centre d'hospitalisation de Leysin ".

(Acta Tuberculosa Belgica, fasc. 1 - 1953 , p. 36 - 45).

GERNEZ - RIEUX (Cl.), FABRE (M.), TACQUET (A.) :

" Etude de l'action de différentes substances anti - bacillaires utilisées seules ou en association au cours de la tuberculose expérimentale du cobaye ".

(Ann. Institut Pasteur de Lille, vol. V°, 1952 - 1953, p. 13 - 31).

GRUNBERG, LEIWANT, d ' ASCINCIO et SCHNITZER :

" On the tasting protection effect of hydrazine derivative of isonicotinic acid in the experimental tuberculosis in mice ".

(Dis - Chest N° 4 - 1952 , p. 369).

GUILLOT (F.) :

" L'acide para - amino - salicylique dans le traitement de la tuberculose pulmonaire ".

(Thèse Paris 1951).

LOTTE (A.) et POUSSIE (J.) :

" Traitement de 414 cas de tuberculose pulmonaire " par l'Isoniazide ". (Etude par les chefs du service de phtisiologie avec le concours de l'Institut National de l'Hygiène).

(Rapport présenté à la séance de la Société de Tuberculose du 8 Novembre 1952 - Revue de la Tuberculose, tome XVII°, N° 1 - 2, p. 1 - 29)

MEYER (A.), CHRETIEN (J.), VASSAL (J.), BEAUJEAN (H.) :

Résultats du traitement par I.N.H. - P.A.S. et le repos intégral de 145 cas de tuberculose pulmonaire excavée.

Société médicale des Hopitaux de Paris
(Séance du 19 Novembre 1954).

MEYER (L.) et DURAND (M.) :

" Fréquence croissante de l'I.N.H. - résistance chez les malades arrivant en sana ".

(Revue de la Tuberculose 1954, 5 è série - tome XVIII p. 740 - 746.)

MITCHELL (R.S.) :

Roentgenographic spreach of pulmonary tuberculosés occusing duning Sanatorium residence before the use of molenged chemotherapie

American reniew of tuberculosis 1953
N° 68, p. 863

MORIN (J.) :

" Premières observations cliniques de malades traités par le RIMIFON - "

(Revue de la Tuberculose, N° 6 (1952), 5è série, Tome XVI, P. 564 - 567.

PARAF (J.) :

" Traitement de la tuberculose par le P.A.S. ".

(Presse médicale 1948 - 58 - p. 895).

PARAF (J.), DESBORDES (J.) et PARAF (M.) :

" Traitement de la tuberculose par l'acide para - amino - salicylique ".

(Con. Médical des Hôpitaux de Paris, séance du 9 Juillet 1948).

PARAF (J.), ZIVY (P.), DESBORDES (J.), PARAF (M.), BORY (J.), et JUBERT ( ) :

" Intérêt de fortes doses de P.A.S. notamment en perfusion dans le traitement de la tuberculose cavitaire ".

(Bull. et Mém. Société médicale des Hôpitaux de Paris, N° 17 - 18, Mai 1951, p. 710 - 721) .

PARAF (J.), DESBORDES (J.) et PARAF (M.) :

" Tuberculose et acide para - amino - salicylique ".

(Bull. de la Société Médicale des Hôpitaux de Paris, N° 15, 1948, p. 406).

PIECHAUD (F.), SECOUSSE (H.); TESSIER (R.), NAPPE (J.) et FONTAN (J.) :

" Quarante cas de tuberculose pulmonaire traités par perfusions intra-veineuses de P.A.S. ".

(Toulouse Médicale N° 2, Février 1952, p. 119, 126).

RAVINA, PESTEL et LE JOUBIOUX :

" Granulée pulmonaire chez une femme anergique, guérison par l' I.N.H. seul, poursuite de la gestation et accouchement normal ".

(Presse Médicale N° 69, 1er Novembre 1952)

REALE :

" I. N. H. par voie veineuse ".

(Minerva Méd. 24 Mai 1952)/

R I S T (N.) :

" La résistance du bacille tuberculeux à l' Hydrazide isonicotinique ".

(Presse médicale 60 - N° 37, Mai 1952 , p. 806).

RIST (N.) et GRUMBACH :

" La résistance du bacille tuberculeux à l'Hydrazide isonicotinique " , - Société Française de la Tuberculose, séance du 10 Mai 1952.

(Revue de la Tuberculose, tome 16°, N° 7 - 8, 1952, p. 584).

RIST (N.) et GRUMBACH :

" La résistance du bacille tuberculeux à l' Hydrazide iso - nicotinique " .

(Revue de la Tuberculose, 5 ème série, tome XVI° , N° 7 - 8, p. 665).

SELIKOFF, ROBITZEK et ORSTEIN :

" Chemotherapie of humain tuberculosis with derivatives of isonicotinic acid ".

(Quaterly Bull. Sea View Hospital, Janvier 1952, p. 27.)

VERAN (P.) avec la collaboration de LASAUSSE (L.), GEFFRIAU (M.), JOINVILLE (R.), CAILLARD (A.), et NOYON (A.) :

" Action de l'isoniazide sur la tuberculose pulmonaire, tolérance biologique et chimique ".

(Revue de la Tuberculose, tome XVII° - 1953 - N° 1 - 2, p. 111 - 120).